Южно-Российский онкологический журнал. 2025. Т. 6, № 3. С. 35-44
https://doi.org/10.37748/2686-9039-2025-6-3-4
https://elibrary.ru/ilqrhx
3.1.6. Онкология, лучевая терапия
ОРИГИНАЛЬНАЯ СТАТЬЯ

CC BY 4.0

Предварительные результаты радиотерапии метастазов головного мозга методикой двухэтапной стажированной радиохирургии

М. Н. Лесной✉, П. Г. Сакун, В. И. Вошедский, Л. Я. Розенко, С. Г. Власов, Э. М. Казьменкова, А. А. Бабасинов

ФГБУ «Национальный медицинский исследовательский центр онкологии» Министерства здравоохранения Российской Федерации, г. Ростов-на-Дону, Российская Федерация
✉ mx.lesnoy@gmail.com

РЕЗЮМЕ

Цель исследования. Предварительная оценка локального контроля после двухэтапной стажированной радиохирургии пациентов с метастатическими поражениями головного мозга.
Пациенты и методы. Для облучения методикой стажированной радиохирургии выбирались крупные очаги размером ≥ 3 см в наибольшем измерении. Методика представляла из себя подведение дозы 12 Гр за 1 фракцию на первом этапе и 14 Гр за 1 фракцию на втором этапе. Перерыв между этапами составлял 14 дней. При наличии других очагов меньшего размера, их облучение производилось одновременно по стандартной методике SRS за 1 фракцию с РОД 18–24 Гр. В проспективный анализ были включены 32 пациента обоих полов в возрасте от 34 до 76 лет, средний возраст 57 ± 3,3 года, с метастатическими очагами в головном мозге размером ≥ 3 см в наибольшем измерении, либо их близком расположении к критическим структурам головного мозга, получившие курс лечения двухэтапной стажированной радиохирургией на базе ФГБУ «Национальный медицинский исследовательский центр онкологии» Министерства здравоохранения Российской Федерации.
Результаты. Оценка объема целевых очагов производилась на основании магнитно-резонансной томографии (МРТ) исследования головного мозга, проводимого пациенту до начала лечения, перед вторым этапом и через месяц после проведенного лечения. При оценке через месяц после пройденного курса лечения в подавляющем большинстве клинических ситуаций был достигнут локальный контроль. В 16 очагах было достигнуто уменьшение объема более чем на 70 % от изначального, в 11 – более чем на 50 %, 8 показали уменьшение менее чем на 50 % и в одном очаге мы зафиксировали отрицательный ответ.
Заключение. Двухэтапная стажированная радиохирургия метастазов головного мозга показала удовлетворительные результаты локального контроля пациентов с различными первичными локализациями злокачественных заболеваний. Положительная динамика, которую мы зафиксировали на данный момент, позволяет рассчитывать на благоприятные результаты в дальнейшей перспективе.

Ключевые слова: метастатическое поражение головного мозга, лучевая терапия, стереотаксическая радиохирургия, стажированная радиохирургия

Для цитирования: Лесной М. Н., Сакун П. Г., Вошедский В. И., Розенко Л. Я., Власов С. Г., Казьменкова Э. М., Бабасинов А. А. Предварительные результаты радиотерапии метастазов головного мозга методикой двухэтапной стажированной радиохирургии. Южно-Российский онкологический журнал. 2025; 6(3): 35-44. https://doi.org/10.37748/2686-9039-2025-6-3-4, https://elibrary.ru/ilqrhx

Для корреспонденции: Лесной Максим Николаевич – научный аспирант, ФГБУ «Национальный медицинский исследовательский центр онкологии» Министерства здравоохранения Российской Федерации, г. Ростов-на-Дону, Российская Федерация
Адрес: 344037, Российская Федерация, г. Ростов-на-Дону, ул. 14-я линия, д. 63
E-mail: mx.lesnoy@gmail.com
ORCID: https://orcid.org/0009-0009-6084-7995
SPIN: 8452-5083, AuthorID: 1288041
Scopus Author ID: 57221944604

Соблюдение этических стандартов: в работе соблюдались этические принципы, предъявляемые Хельсинкской декларацией Всемирной медицинской ассоциации (World Medical Association Declaration of Helsinki, 1964, ред. 2013). Исследование одобрено Комитетом по этике при ФГБУ «Национальный медицинский исследовательский центр онкологии» Министерства здравоохранения Российской Федерации (выписка из протокола заседания № 31 от 14.09.2023 г.). Информированное согласие получено от всех участников исследования

Финансирование: финансирование данной работы проводилось в рамках диссертационного исследования

Конфликт интересов: все авторы заявляют об отсутствии явных и потенциальных конфликтов интересов, связанных с публикацией настоящей статьи

Статья поступила в редакцию 11.02.2025; одобрена после рецензирования 18.07.2025; принята к публикации 12.08.2025

© Лесной М. Н., Сакун П. Г., Вошедский В. И., Розенко Л. Я., Власов С. Г., Казьменкова Э. М., Бабасинов А. А., 2025

South Russian Journal of Cancer. 2025. Vol. 6, No. 3. P. 35-44
https://doi.org/10.37748/2686-9039-2025-6-3-4
https://elibrary.ru/ilqrhx
ORIGINAL ARTICLE

Preliminary Results of Two-Stage Radiosurgery for Brain Metastases

Lesnoy M. N.✉, Sakun P. G., Voshedskiy V. I., Rozenko L. Ya., Vlasov S. G., Kazmenkova E. M., Babasinov A. A.

National Medical Research Centre for Oncology, Rostov-on-Don, Russian Federation
✉ mx.lesnoy@gmail.com

ABSTRACT

Purpose of the study. To perform a preliminary assessment of local control after two-stage staged radiosurgery in patients with metastatic brain lesions.
Patients and methods. For staged radiosurgery, large lesions measuring ≥ 3 cm in the largest dimension were selected. The regimen consisted of delivering 12 Gy in a single fraction at the first stage and 14 Gy in a single fraction at the second stage, with a 14-day interval between the stages. If additional smaller lesions were present, they were irradiated simultaneously using the standard SRS technique in a single fraction with a dose per fraction (DPF) of 18–24 Gy. The prospective analysis included 32 patients of both sexes aged 34 to 76 years (mean age 57 ± 3.3 years) with brain metastatic lesions ≥ 3 cm in the largest dimension, or located in close proximity to critical brain structures, who underwent a two-stage course of staged radiosurgery at the National Medical Research Centre for Oncology.
Results. The evaluation of target lesion volumes was based on brain MRI performed before treatment, prior to the second stage, and one month after completion of treatment. At the one-month follow-up after the treatment course, local control was achieved in the vast majority of clinical cases. Sixteen lesions demonstrated a volume reduction of more than 70 % from baseline, eleven showed a reduction of more than 50 %, eight lesions exhibited a decrease of less than 50 %, and one lesion demonstrated a negative response.
Conclusion. Two-stage staged radiosurgery for brain metastases demonstrated satisfactory local control in patients with various primary tumor sites. The positive dynamics observed at this stage suggest the potential for favorable long-term outcomes.

Keywords: metastatic brain lesion, radiation therapy, stereotactic radiosurgery, staged radiosurgery

For citation: Lesnoy M. N., Sakun P. G., Voshedskiy V. I., Rozenko L. Ya., Vlasov S. G., Kazmenkova E. M., Babasinov A. A. Preliminary Results of Two-Stage Radiosurgery for Brain Metastases. South Russian Journal of Cancer. 2025; 6(3): 35-44. (In Russ.). https://doi.org/10.37748/2686-9039-2025-6-3-4, https://elibrary.ru/ilqrhx

For correspondence: Maksim N. Lesnoy – MD, PhD student, National Medical Research Centre for Oncology, Rostov-on-Don, Russian Federation
Address: 63 14 line str., Rostov-on-Don 344037, Russian Federation
E-mail: mx.lesnoy@gmail.com
ORCID: https://orcid.org/0009-0009-6084-7995
SPIN: 8452-5083, AuthorID: 1288041
Scopus Author ID: 57221944604
ResearcherID: 604536320

Compliance with ethical standards: the study was carried out in compliance with the ethical principles set forth in the World Medical Association Declaration of Helsinki (1964, revised in 2013). The study protocol was approved by the Ethics Committee of the National Medical Research Centre for Oncology, Rostov-on-Don, Russian Federation (extract from meeting protocol No. 31 dated 09/14/2023). Informed consent was obtained from all study participants

Funding: this work was not funded

Conflict of interest: the authors declare that there are no obvious and potential conflicts of interest associated with the publication of this article

The article was submitted 11.02.2025; approved after reviewing 18.07.2025; accepted for publication 12.08.2025

ВВЕДЕНИЕ

Метастатические очаги головного мозга являются наиболее часто встречающимися интракраниальными новообразованиями у взрослых. Наиболее часто вторичное поражение головного мозга характерно для рака легкого (40 % случаев заболевания), рака молочной железы (20–30 %) и меланомы (5–15 %). Другие злокачественные образования метастазируют в головной мозг реже. Проблема становится более актуальной за счет того, что рак легкого и молочной железы занимают лидирующие позиции в структуре заболеваемости онкологической патологией [1].

При отсутствии специализированного лечения медиана выживаемости у пациентов с установленным метастатическим поражением головного мозга (МПГМ) составляет 2–3 месяца, а при адекватной терапии может увеличиваться до 8–12 месяцев [2–3]. Поэтому поиск новых подходов к лечению МПГМ является важной задачей в современной онкологии и нейрохирургии.

В связи с особенностями гематоэнцефалического барьера системная лекарственная терапия обладает низкой эффективностью, поэтому в лечении метастатического поражения головного мозга основное место занимают локальные методы лечения. При этом хирургическое вмешательство зачастую является нецелесообразным при определенном метастатических очагов, множественного поражения или расположения опухолей в функционально значимых зонах головного мозга [4].

С развитием технического оснащения стало возможным подведение крупных доз ионизирующего облучения к патологическому очагу с минимальным воздействием на окружающие ткани. Методика применения максимально допустимой суммарной очаговой дозы (СОД излучения к мишени за одну фракцию получила название «стереотаксическая радиохирургия» (СРХ, англ. Stereotactic Radiosurgery, SRS). Впервые термин был введен Ларсом Лекселлом в середине XX в., а использование метода долгое время ограничивалось патологиями интракраниальной локализации и рассматривалось в качестве альтернативы оперативному вмешательству при сосудистых мальформациях и опухолях головного мозга [5].

СРХ отмечается высокой эффективностью, однако подведение крупных доз может сопровождаться определенными рисками. Особые сложности возникают при облучении крупных образований головного мозга более 3 см в наибольшем измерении, при обширном перифокальном отеке, а также образований, расположенных вблизи критических структур. Поэтому современными клиническими рекомендациями предусматривается использование различных вариантов гипофракционированной стереотаксической радиотерапии. Ее суть заключается в подведении сопоставимой суммарной очаговой дозы за 3–5 фракций, что обеспечивает более щадящее воздействие на окружающие структуры. Однако известно, что с увеличением количества фракций снижается и эффективность лечения, а потому вопрос остается актуальным в рамках современной лучевой терапии [6].

С целью решения этой проблемы в настоящее время проводится совершенствование методик стереотаксической радиохирургии. В частности, было предложено подводить высокие разовые дозы излучения через определенные промежутки времени. Как правило, перерывы между облучениями составляют от 2 до 4 недель, в зависимости от количества этапов и размера подводимой дозы на каждом из них. В литературе имеются сведения об использовании двух- или трехэтапных методик с вариацией разовой очаговой дозы (РОД) от 10 до 15 Гр и интервалом между облучениями от 14 дней до 30 дней [7].

Таким образом, учитывая новизну методики и вариабельную природу метастатического поражения головного мозга, алгоритм выбора варианта «стажирования» радиохирургии остается неопределенным, а потому исследования в этом направлении остаются актуальными и востребованными в клинической практике.

Цель исследования: предварительная оценка первичного эффекта после двухэтапной стажированной радиохирургии пациентов с метастатическими поражениями головного мозга.

ПАЦИЕНТЫ И МЕТОДЫ

Был проведен анализ результатов лечения 56 пациентов с выбранными для исследования метастатическими очагами в головном мозге диаметром ≥ 3 см в наибольшем измерении, либо меньшего размера, но с близким расположением к критическим структурам головного мозга (хиазма, зрительные пути, ствол головного мозга и др.). Пациенты были разделены на 2 группы: основная

группа набиралась проспективно из 32 человек, которым была выполнена двухэтапная стажированная радиохирургия целевых метастатических очагов. В качестве контроля была проведена ретроспективная оценка эффективности лечения 24 человек, которые, согласно клиническим рекомендациям, получили лучевую терапию с применением стандартной методики стереотаксической радиотерапии в режиме гипофракционирования с подведением СОД 24 Гр за 3 фракции (8 Гр за одну фракцию 3 дня подряд) [10]. Лечение и наблюдение пациентов осуществлялось в период с июля 2023 г. по декабрь 2024 г. в отделении радиотерапии № 2 ФГБУ «Национальный медицинский исследовательский центр онкологии» Министерства здравоохранения Российской Федерации.

Средний возраст пациентов в момент начала лечения составил 57 ± 3,3 года (диапазон от 34 до 76 лет, 95 % ДИ = 6,7). В зависимости от локализации выявленного первичного очага группы были разделены на 3 подгруппы. В основной группе: МПГМ рака молочной железы – 18 (56,25 %) человек, МПГМ рака легкого – 8 (26,8 %) человек, МПГМ меланомы – 6 (18,75 %) человек. В контрольной группе: МПГМ рака молочной железы – 13 (54,17 %) человек, МПГМ рака легкого – 7 (29,17 %) человек, МПГМ меланомы – 4 (16,67 %) человека. В основной группе у 13 пациентов выявлены солитарные очаги головного мозга, 6 больных с олигометастатическим поражением и 10 пациентов с множественным метастатическим поражением головного мозга. Аналогично в контрольной группе: 10 человек с солитарным, 8 человек с олигометастатическим и 9 человек с множественным МПГМ.

На момент госпитализации у всех пациентов отсутствовало экстракраниальное прогрессирование основного заболевания, индекс Карновского превышал 70 %, а также было диагностически подтверждено отсутствие острых и декомпенсированных форм хронических и инфекционных заболеваний.

Всем пациентам, включенным в исследование, были выполнены магнитно-резонансная томография (МРТ) головного мозга перед каждым этапом лечения и через месяц после проведенного лечения. Перед началом каждого этапа лучевой терапии была выполнена предварительная топометрическая подготовка: изготовлено индивидуальное фиксирующее устройство – трехслойная термопластическая маска для стереотаксической лучевой терапии, установлены рентгенконтрастные метки, и определен изоцентр с помощью системы лазерной навигации LAP Laser, выполнена топометрическая томография на компьютерном томографе Siemens Somatom, эффективная доза за исследование составила 3,7 мЗв. Выполнена обработка предварительной топометрии на станции виртуальной симуляции Singo Via.

С помощью систем формирования и расчета плана радиотерапии Elements и Aria, Varian (США), были построены 3D реконструкции очагов-мишеней и оценен их объем на каждой контрольной МРТ головного мозга. Индивидуальная гарантия качества плана пациента производилась с помощью матрицы SRS MapCheck, SunNuclear (США). Положение детекторов и разрешение этой матрицы разработано специально для верификации планов SRS/SBRT и обеспечивают высокую точность измерения дозы в условиях использования малых полей и некомпланарных арок.

Облучение производилось на линейном ускорителе Novalis Tx, Varian (США). Доставка дозы реализована конформными арками. Контроль положения пациента произведен с использованием системы стереотаксического позиционирования Exactrac, BrainLab (Германия).

Методика стажированной радиохирургии

Для облучения методикой стажированной радиохирургии выбирались крупные очаги размером ≥ 3 см в наибольшем измерении. В качестве общего объема опухоли (GTV) и клинического о опухоли (CTV) выбирался объем целевого очага, визуально определяемый на МРТ головного мозга как патологическая ткань, накапливающая контраст. При топометрической подготовке пациентов использовалась трехслойная термопластическая фиксирующая маска. В качестве планируемого объема опухоли (PTV) осуществлялся отступ от GTV на 1 мм. Методика представляла из себя подведение дозы 12 Гр за 1 фракцию на первом этапе и 14 Гр за 1 фракцию на втором этапе. Перерыв между этапами составлял 14 дней. При наличии других очагов меньшего размера, их облучение производилось одновременно по стандартной методике SRS за 1 фракцию с РОД 18–24 Гр [10].

Оценка объема целевых очагов производилась на основании МРТ исследования головного мозга, проводимого пациенту до начала лечения, перед вторым этапом и через месяц после проведенного лечения.

Статистический анализ

Статистическая обработка полученных данных была проведена на персональном компьютере с использованием программного пакета для статистического анализа Statistica 12.0. Производилось вычисление критерия достоверности Стьюдента (t), согласно которому статистически значимым считалось различие с вероятностью безошибочного прогноза не менее 95 %, т. е. $p < 0,05$. В рамках контроля оценивался текущий объем метастатических очагов и состояние пациента.

РЕЗУЛЬТАТЫ ИССЛЕДОВАНИЯ

МРТ контроль головного мозга удалость провести всем пациентам из исследуемой группы. Мониторинг данных об изменении локального объема очагов на всех этапах наблюдения представлен в таблице 1.

Средний объем очагов перед началом лечения в основной группе составлял 10,8 ± 1,8 см³, а в группе контроля 11,6 ± 2,0 см³. Была проведена также оценка объема очагов в зависимости от выявленного первичного очага. В основной группе средний объем метастатических очагов головного мозга у пациентов МПГМ рака легкого, составил 14,2 ± 2,6 см³, рака молочной железы – 11.1 ± 2,5 см³, меланомы – 10,2 ± 2,6 см³. В контрольной группе средние объемы очагов при тех же первичных локализациях составляли 11,6 ± 2,0, 9,5 ± 2,7 и 8,1 ± 2,4 см³ соответственно. Таким образом, до начала лечения размеры метастатических очагов в обеих группах были вполне сопоставимы.

Для основной группы проводилась оценка спустя 14 дней после первого этапа лечения при контрольном МРТ-исследовании головного мозга. Средние объемы очагов, включенных в исследование, составили 9,1 ± 2,0 см³ для метастазов рака легкого, 5,4 ± 1,9 см³ для метастазов рака молочной железы и 9,1 ± 2,6 см³ для метастазов меланомы. Несмотря на то, что на данном этапе к очагам была подведена неполная доза, мы уже можем видеть статистически значимое уменьшение метастазов в сравнении с изначальным объемом. Средний объем очагов к моменту контроля перед вторым этапом составлял 6,7 ± 1,4 см³ ($p = 0,05$), что в процентном соотношении показывает нам уменьшение на 38 %.

Третий МРТ-контроль осуществлялся через месяц после пройденного лечения для обеих групп пациентов. Средний объем очагов в основной группе составлял 4,3 ± 0,6 см³ ($p = 0,05$), а в контрольной 6,27 ± 1,4 см³. По сравнению с изначальным объемом, мы видим уменьшение объема на 60,1 % и 35,4 % соответственно. Примечательно, что наилучший ответ на радиотерапию показали метастатические очаги у пациентов с генерализованным раком молочной железы. Средний объем в основной группе до начала лечения составлял 11,1 ± 2,5 см³, а при оценке через месяц после двух этапов лечения было зафиксировано статистически значимое уменьшение до 2,1 ± 0,6 см³ ($p < 0,05$), то есть средний показатель объема уменьшился более чем в 5 раз от изначального – на 77,5 %. В контрольной группе до начала лечения средний объем составлял 9,5 ± 2,7 см³, а при контроле через месяц

Таблица 1. Показатели среднего объема метастатических очагов пациентов на трех этапах лечения с учетом морфологической принадлежности

Локализация первичного очага	Количество пациентов		Размер до начала лечения (см³)		Размер перед вторым этапом (см³)	Размер очага через месяц после лечения (см³)	
	Основная группа	Контрольная группа	Основная группа	Контрольная группа	Основная группа	Основная группа	Контрольная группа
Рак легкого	8	7	14,2 ± 2,6	11,6 ± 2,0	9,1 ± 2,0	4 ± 1,1*	7,3 ± 0,9
Рак молочной железы	18	13	11,1 ± 2,5*	9,5 ± 2,7	5,4 ± 1,9*	2,1 ± 0,6*	5,2 ± 0,7
Меланома	6	4	10,2 ± 2,6	8,1 ± 2,4	9,1 ± 2,6	7,0 ± 1,1	6,3 ± 1,2
Всего	32	24	10,8 ± 1,8*	9,7 ± 2,1	6,7 ± 1,4*	4,3 ± 0,6*	6,27 ± 1,4

Примечание: * – статистически значимое уменьшение по сравнению с изначальным объемом ($p = 0,05$). Параметр «± *n*» показывает среднюю ошибку в выборке

после радиотерапии этот показатель уменьшился до 5,2 ± 0,7 см³ (на 45,3 %). Статистически значимого уменьшения зафиксировано не было.

Пример изменения объема очага у пациента, прошедшего стажированную радиохирургию, представлен на рисунке 1.

В подгруппе пациентов с метастатическими очагами рака легкого через месяц после лечения мы зафиксировали статистически значимое уменьшение объема до 4 ± 1,1 см³ ($p < 0,05$) в основной группе (на 77 % от изначального) и 7,3 ± 0,9 см³ в группе контроля (на 37,7 % от изначального). Облучение в режиме гипофракционирования в контрольной группе не дало статистически значимой разницы.

Наименьшее снижение среднего объема очагов было присуще подгруппе пациентов с метастазами меланомы. Уменьшение составило с 10,2 ± 2,6 см³ до начала лечения до 6,3 ± 1,2 см³ на МРТ-контроле через месяц после лечения.

Кроме очевидных клинических изменений объемов очагов нам удалось также оценить уменьшение перифокального отека, который встречался у некоторых пациентов. Всего пациентов с выраженным перифокальным отеком было отмечено 12 случаев в основной группе и 9 случаев в контрольной. Оценка объема перифокального отека производилась без учета объема целевого очага. Средний объем перифокального отека перед началом лечения составлял 7,53 ± 1,2 см³ и 5,6 ± 0,7 см³ в основной и контрольной группах соответственно. На момент контроля, перед вторым этапом лечения, средний объем перифокального отека в основной группе составлял 5,3 ± 0,6 см³, что показывает нам 30 % уменьшение по сравнению с изначальным объемом. Через месяц после лечения у 3 пациентов из основной группы перифокальный отек визуально не определялся. Объем перифокального отека у оставшихся 9 пациентов основной группе составил в среднем 3,47 ± 0,5 см³ ($p = 0,05$). В контрольной группе через месяц после лечения отек визуально не определялся у 1 пациента. У оставшихся 8 пациентов средний объем перифокального отека составил 3,55 ± 0,7 см³, то есть стал меньше на 33 %. Учитывая небольшую выборку пациентов, на данном этапе мы не можем делать однозначные выводы о статистически значимом влиянии стажированной радиохирургии на уменьшение перифокального отека, уже через 14 дней после первого этапа мы видим результаты, сопоставимые с аналогичными в контрольной группой на контроле через месяц после проведенного лечения. Таким образом, это может стать перспективным направлением для дальнейших, более масштабных исследований.

ОБСУЖДЕНИЕ

Известно, что в лечении МПГМ особую трудность составляют крупные метастатические очаги головного мозга (> 3 см в наибольшем измерении), либо очаги даже меньшего размера, располагающиеся в интимной близости к функционально-важным

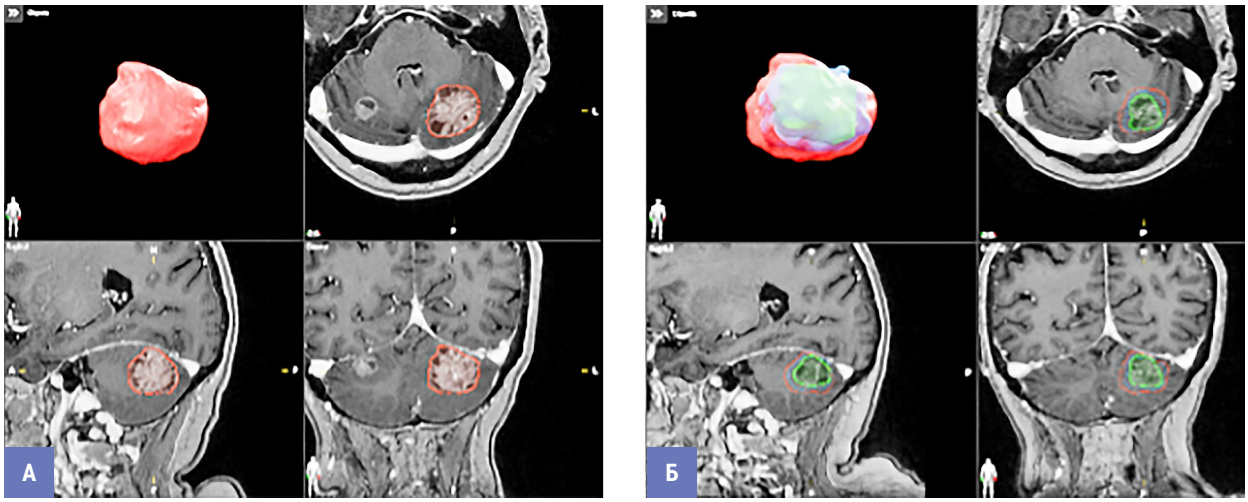

Рис. 1. Объемные контуры метастатического очага у пациента с генерализованным раком молочной железы: А) до начала лучевого лечения, Б) через месяц после лучевого лечения

зонам головного мозга (глаза, хрусталики, зрительные нервы, хиазма, зрительные тракты, ствол головного мозга, гиппокамп) [11]. Было установлено, что максимально возможная радикальная доза для очагов диаметром до 2 см с удаленной от критических структур локализацией составляет около 24 Гр. С увеличением объема очага кратно увеличивается и объем вовлекаемой неизмененной ткани головного мозга. Соответственно, снижается и максимальная допустимая доза облучения. Для очагов размером > 3 см максимально возможная доза излучения для безопасного подведения составляет 15 Гр. Радикальное снижение суммарной очаговой дозы неизбежно ведет к снижению эффективности лечения и повышению риска развития интракраниальной прогрессии [12]. Поэтому для крупных очагов возможно применение радиотерапии в режиме гипофракционирования. В клинических рекомендациях описано фракционирование с РОД 8 Гр в течение трех фракций, что позволяет сохранить СОД в 24 Гр [10]. Несмотря на то, что итоговая подведенная доза остается такой же, как и при классической радиохирургии, имеются данные о том, что фракционирование снижает эффективность воздействия на опухоль. Тем не менее, такой режим остается достаточно интенсивным и за довольно короткий срок подводится крупная доза, а значит сохраняется риск осложнений, связанных с перифокальным отеком и вовлечением близлежащих критических структур [13].

В поисках решения вышеописанной проблемы в настоящее время идут работы по развитию методики стажированной стереотаксической радиохирургии (stSRS), при которой подведение эквивалентной радикальной дозы к метастатическим очагам крупного размера осуществляется в несколько этапов с перерывами 2–4 недели.

Higuchi Y. и соавт. в 2009 г. провели проспективное исследование, в которое было включено 43 пациента с крупными МПГМ объемом более 10 см³. Объем опухоли варьировал от 10 до 35,5 см³. Схема планирования лучевой терапии представляла из себя подведение РОД 10 Гр в режиме радиохирургии с последующим перерывом в 14 дней, после чего осуществлялось облучение в том же режиме. Таким образом было выполнено 3 этапа с двумя двухнедельными перерывами. СОД по завершении трех этапов составила 30 Гр. Среднее уменьшение объема опухоли составило 18,8 % и 39,8 % на момент проведения второго и третьего этапов лечения соответственно. Отсутствие интракраниальной прогрессии наблюдалось в 80,7 % через 12 месяцев наблюдения. Авторы отмечают, что локальный контроль не был достигнут в трех случаях из-за рецидива, в пяти случаях из-за симптоматического перифокального отека и в одном случае из-за кровотечения. Кроме того, новые очаги были обнаружены у 24,8 % пациентов через 6 месяцев и у 34,2 % через 12 [8].

Медведева К. Е. и соавт. в 2022 г. провели анализ лечения 31 пациента с МПГМ, прошедших лучевую терапию в режиме двухэтапной методики стажированной радиохирургии на аппарате Гамма-нож. Суммарная очаговая доза после двух этапов лечения, в среднем, составила 30 Гр (от 22 до 49 Гр), а интервал между сеансами составлял до 33 дней. Средний объем опухоли перед началом лучевой терапии составлял 10,4 см³. МРТ-контроль пролеченных очагов осуществлялся в 4 этапа – перед началом второго этапа лечения, через 3, 6, и 12 месяцев после проведенной радиотерапии. На первый, второй, третий и четвертый этапы контроль удалось провести 21, 14, 11 и 4 пациентам соответственно, что было обусловлено летальными исходами в связи с экстракраниальным прогрессированием заболеваний. Соответственно этапам, среднее уменьшение объема очагов составляло 41,4, 43, 56,4 и 56,7 %. На первом, втором и третьем этапах у 2 пациентов отмечалось интракраниальное прогрессирование. В 2 случаях отмечался радионекроз через 4 и 15 месяцев после проведенного лечения [9].

В настоящем исследовании применяется двухэтапный вариант такого лечения с дозировками 12 Гр за 1 фракцию на первом этапе и 14 Гр за 1 фракцию на втором этапе. Перерыв между этапами составлял 14 дней [8].

Выбор такого режима дозирования на этапах радиохирургии был построен на основании расчета биологически эффективной дозы (BED) по формуле BED = D*(1 + d/(a/b)) [14]. За эталон был взят стандартный режим радиохирургии для метастатических очагов при раке молочной железы менее 3 см в наибольшем измерении. При подведении 24 Гр на очаг при коэффициенте радиочувствительности a/b = 4,6 (при гистологической принадлежности очага к раку молочной железы) биологически эффективная доза составила 149,22 изоГр.

При перерасчете биологически эффективная доза от гипофракционированного облучения с РОД 8 Гр за 3 фракции с итоговых СОД 24 Гр мы полу-

чаем 65,74 изоГр, что наглядно показывает нам, как снижается эффективность радиотерапии при редуцировании дозы и гипофракционированном подходе

Таким образом, имея цель повысить изоэффективность подводимой дозы, был выбран режим облучения в 2 этапа с дозами 12 и 14 Гр, при котором изоэффективность возрастает суммарно до 99,9 изоГр при арифметической суммарной дозе в 26 гр. При этом меньшая доза подводится на первом этапе, так как изначально мы имеем дело с крупным очагом, который тоже может быть окружен перифокальным отеком, соответственно требует более щадящего режима облучения во избежание нейрокогнитивных нарушений. Ко второму этапу, за счет уже подведенной дозы и противоотечной терапии, как правило, объем очага и области перифокального отека уменьшаются, и мы имеем возможность подвести большую дозу с сохранением безопасности для пациента.

Внимание в настоящем исследовании может быть также привлечено разнохарактерными результатами ответа очагов на лечение в зависимости от локализации выявленного первичного очага и гистологической природы. Мы видим, что в представленной выборке наилучшие результаты видны при метастатических очагах при генерализованном раке молочной железы. Среднее уменьшение объема превышает 70 % и является клинически значимым. При этом метастатические очаги меланомы проявляют большую радиорезистентность, характерную для гистологической структуры опухоли. Однозначные выводы в этом отношении мы сделать не можем, так как для достоверных исследований нужна более крупная выборка. Однако предварительные результаты настоящей работы могут натолкнуть на мысль о том, что в попытке улучшения клинического эффекта от предложенного лечения можно прибегнуть к радиомодификации.

Также хочется обратить внимание на влияние стажированной радиохирургии на уменьшение объема перифокального отека, который может иметь значение при развитии клинической картины интракраниальных заболеваний, а также является ограничивающим фактором при планировании лучевой терапии [13]. На примере результатов настоящего исследования мы можем предположить, что подведение меньшей дозы излучения на первом этапе стажированной радиохирургии позволяет купировать выраженное проявление перифокального отека. Таким образом, ко второму этапу мы имеем более благоприятные условия для подведения уже радикальной дозы излучения, чем увеличиваем эффективность и безопасность лучевой терапии МПГМ.

Есть основания предполагать, что дробление радиохирургического лечения на несколько этапов может положительно влиять на радиорезистентные характеристики метастатических очагов. Мы видим это на примере метастазов меланомы, пролеченных в нашем исследовании. Существуют литературные данные о повышенной радиорезистентности злокачественной меланомы к двуцепочечным разрывам молекул ДНК, которые вызывает лучевая терапия [15]. В случае, когда лечение МПГМ производится с использованием методики гипофракционированной радиотерапии, краевая подводимая доза ионизирующего излучения подводится к практически неизмененной опухоли, так как период реализации лучевого эффекта в этом случае является довольно коротким. Этим могут обусловливаться наименьшие показатели снижения объема очагов у пациентов с МПГМ меланомы, установленные в нашем исследовании. При этом стажированная радиохирургия показала себя более эффективно в лечении метастазов аналогичной природы. Таким образом, может быть высказано предположение о благоприятном влиянии первого этапа стажированной радиохирургии на радиорезистентность метастатических очагов меланомы в связи с тем, что в перерыве между сеансами облучения происходит частичный патоморфоз опухоли, в ходе которого происходит снижение степени резистентности метастатических очагов.

ЗАКЛЮЧЕНИЕ

Двухэтапная стажированная радиохирургия метастазов головного мозга показала удовлетворительные результаты локального контроля пациентов с различными первичными локализациями злокачественных заболеваний. Наблюдение за пациентами, прошедшими терапию в рамках представленной методики, продолжает осуществляться, однако положительная динамика, которую мы зафиксировали на данный момент, позволяет рассчитывать на благоприятные результаты в дальнейшей перспективе.

Исследование корреляций между гистологической природой очагов, сравнение методики с аналогичными вариантами этапной радиохирургии, а также изучение возможных клинических эффектов, связанных со стажированной радиохирургией, определяет целесообразность дальнейшего изучения в рамках клинических и лабораторных исследований. Тем не менее, уже на данном этапе установленная степень локального контроля предлагаемого нами варианта дозовой нагрузки и межфракционного интервала представляет перспективу для лечения крупных метастатических очагов головного мозга.

Список источников

1. Состояние онкологической помощи населению России в 2021 году. Под ред. А. Д. Каприна, В. В. Старинского, А. О. Шахзадовой. М.: МНИОИ им. П. А. Герцена – филиал ФГБУ «НМИЦ радиологии» Минздрава России, 2022, 239 с.
2. Вошедский В. И., Дженкова Е. А. Модифицированное прецизионное стереотаксическое лучевое лечение метастатического поражения головного мозга немелкоклеточным раком легкого. Вопросы онкологии. 2023;69(3S):447–448. EDN XIDMDW
3. Ernani V, Stinchcombe TE. Management of Brain Metastases in Non-Small-Cell Lung Cancer. J Oncol Pract. 2 019 Nov;15(11):563–570. https://doi.org/10.1200/JOP.19.00357
4. Winther RR, Hjermstad MJ, Skovlund E, Aass N, Helseth E, Kaasa S, et al. Surgery for brain metastases-impact of the extent of resection. Acta Neurochir (Wien). 2022 Oct;164(10):2773–2780. https://doi.org/10.1007/s00701-021-05104-7
5. Энгел О. Т., Назаренко А. В. История развития стереотаксической радиохирургии и ее роль в лечении метастазов в головной мозг. Опухоли головы и шеи. 2015;5(1):27–35. https://doi.org/10.17650/2222-1468-2015-1-27-35
6. Yan M, Zalay O, Kennedy T, Owen TE, Purzner J, Taslimi S, et al. Outcomes of Hypofractionated Stereotactic Radiotherapy for Small and Moderate-Sized Brain Metastases: A Single-Institution Analysis. Front Oncol. 2022;12:869572. https://doi.org/10.3389/fonc.2022.869572
7. Cui T, Weiner J, Danish S, Chundury A, Ohri N, Yue N, et al. Evaluation of Biological Effective Dose in Gamma Knife Staged Stereotactic Radiosurgery for Large Brain Metastases. Front Oncol. 2022;12:892139. https://doi.org/10.3389/fonc.2022.892139
8. Осинов И. К., Голанов А. В., Банов С. М., Артеменкова А. Е., Костюченко В. В., Далечина А. В. Стажированная радиохирургия в лечении пациентов с метастатическим поражением головного мозга. Нейрохирургия. 2021;23(1):26–37. https://doi.org/10.17650/1683-3295-2021-23-1-26-37
9. Медведева К. Е., Баулин А. А., Лепилина О. Г., Квашнин К. М., Ильялов С. Р. Двухэтапная стажированная стереотаксическая радиохирургия на гамма-ноже в лечении метастазов в головной мозг. Радиация и риск (Бюллетень НРЭР). 2022;31(1):136–149. https://doi.org/10.21870/0131-3878-2022-31-1-136-149, EDN: IMEWWY
10. Клинические рекомендации. Вторичное злокачественное новообразование головного мозга и мозговых оболочек». 2024. Доступно по: https://cr.minzdrav.gov.ru/preview-cr/534_3, Дата обращения: 09.07.2025
11. Sarmey N, Kaisman-Elbaz T, Mohammadi AM. Management Strategies for Large Brain Metastases. Front Oncol. 2022;12:827304. https://doi.org/10.3389/fonc.2022.827304
12. Crisà FM, Leocata F, Arienti VM, Picano M, Berta L, Brambilla MG, et al. Adaptive Staged-Dose Gamma Knife Radiosurgery for the Treatment of Large Brain Metastases: Report of 40 Consecutive Cases and Analysis of Literature. Neurol India. 2023;71(Supplement):S146–S152, Mar–Apr 2023. https://doi.org/10.4103/0028-3886.373643
13. Pan K, Wang B, Xu X, Liang J, Tang Y, Ma S, et al. Hypofractionated stereotactic radiotherapy for brain metastases in lung cancer patients: dose-response effect and toxicity. Discov Oncol. 2024 Jul 30;15(1):318. https://doi.org/10.1007/s12672-024-01191-x
14. Арсеньев А. И., Новиков С. Н., Канаев С. В., Мельник Ю. С., Арсеньев Е. А., Нефедов А. О. и др. Радиобиология высокодозной лучевой терапии: учебное пособие для обучающихся в системе высшего и дополнительного профессионального образования. Санкт-Петербург: ФГБУ «НМИЦ онкологии им. Н. Н. Петрова» Минздрава России, 2022,156 с.
15. Lambing S, Tan YP, Vasileiadou P, Holdenrieder S, Müller P, Hagen C, et al. RIG-I immunotherapy overcomes radioresistance in p53-positive malignant melanoma. J Mol Cell Biol. 2023 Jun 1;15(1):mjad001. https://doi.org/10.1093/jmcb/mjad001

Информация об авторах:
Лесной Максим Николаевич ✉ – научный аспирант, ФГБУ «Национальный медицинский исследовательский центр онкологии» Министерства здравоохранения Российской Федерации, г. Ростов-на-Дону, Российская Федерация
ORCID: https://orcid.org/0009-0009-6084-7995, SPIN: 8452-5083, AuthorID: 1288041, Scopus Author ID: 57221944604

Сакун Павел Георгиевич – к.м.н., врач-радиотерапевт, врач-нейрохирург, заведующий отделением радиотерапии № 2, ФГБУ «Национальный медицинский исследовательский центр онкологии» Министерства здравоохранения Российской Федерации, г. Ростов-на-Дону, Российская Федерация
ORCID: https://orcid.org/0000-0001-8061-6259, SPIN: 3790-9852, AuthorID: 734600, Scopus Author ID: 56531945400

Вошедский Виталий Игоревич – врач-радиотерапевт, ФГБУ «Национальный медицинский исследовательский центр онкологии» Министерства здравоохранения Российской Федерации, г. Ростов-на-Дону, Российская Федерация
ORCID: https://orcid.org/0000-0003-1405-8329, SPIN: 4732-4005, AuthorID: 1032685, ResearcherID: Q-6122-2019

Розенко Людмила Яковлевна – д.м.н., профессор, врач-радиотерапевт отделения радиотерапии № 2, ФГБУ «Национальный медицинский исследовательский центр онкологии» Министерства здравоохранения Российской Федерации, г. Ростов-на-Дону, Российская Федерация
ORCID: https://orcid.org/0000-0001-7032-8595, SPIN: 8879-2251, AuthorID: 421802

Власов Станислав Григорьевич – к.м.н., врач-радиотерапевт отделения радиотерапии № 2, ФГБУ «Национальный медицинский исследовательский центр онкологии» Министерства здравоохранения Российской Федерации, г. Ростов-на-Дону, Российская Федерация
ORCID: https://orcid.org/0000-0002-4680-8991, SPIN: 3001-7426, AuthorID: 1087319, ResearcherID: AAJ-6426-2021

Казьменкова Эвелина Максимовна – клинический ординатор, ФГБУ «Национальный медицинский исследовательский центр онкологии» Министерства здравоохранения Российской Федерации, г. Ростов-на-Дону, Российская Федерация
ORCID: https://orcid.org/0009-0002-0871-3438

Бабасинов Артем Андреевич – научный аспирант, ФГБУ «Национальный медицинский исследовательский центр онкологии» Министерства здравоохранения Российской Федерации, г. Ростов-на-Дону, Российская Федерация
ORCID: https://orcid.org/0009-0007-1634-902X, SPIN: 5443-3908, AuthorID: 1288044, ResearcherID: JFK-4065-2023

Вклад авторов:
Лесной М. Н. – разработка дизайна исследования, получение данных для анализа, анализ полученных данных, написание текста рукописи, обзор публикаций по теме статьи;
Сакун П. Г. – критический пересмотр содержания статьи, утверждение окончательного варианта статьи для публикации;
Вошедский В. И. – разработка дизайна исследования, критический пересмотр содержания статьи, утверждение окончательного варианта статьи для публикации;
Розенко Л. Я. – критический пересмотр содержания статьи, утверждение окончательного варианта статьи для публикации;
Власов С. Г. – обзор публикаций по теме статьи, получение данных для анализа, анализ полученных данных, написание текста рукописи;
Казьменкова Э. М. – обзор публикаций по теме статьи, получение данных для анализа, анализ полученных данных, написание текста рукописи;
Бабасинов А. А. – обзор публикаций по теме статьи, получение данных для анализа, анализ полученных данных, написание текста рукописи.