ФГБУ "НМИЦ ОНКОЛОГИИ"
МИНЗДРАВА РОССИИ

ISSN 2686-9039 (Online)

Южно-Российский онкологический журнал

РЕЦЕНЗИРУЕМЫЙ НАУЧНО-ПРАКТИЧЕСКИЙ

South Russian Journal of Cancer

PEER-REVIEWED SCIENTIFIC AND PRACTICAL

том vol. 6 № 3/2025

www.cancersp.com

ISSN 2686-9039 (Online)

РЕЦЕНЗИРУЕМЫЙ НАУЧНО-ПРАКТИЧЕСКИЙ

Южно-Российский онкологический журнал

Журнал входит в рекомендованный ВАК РФ перечень рецензируемых научных журналов и изданий для опубликования основных научных результатов диссертаций на соискание учёной степени кандидата и доктора наук.

«Южно-Российский онкологический журнал» – ежеквартальный научно-практический рецензируемый журнал. Профессиональное медицинское издание, в котором отражаются результаты актуальных исследований по тематике публикаций: диагностика и лечение онкологических заболеваний, вопросы канцерогенеза и молекулярной онкологии, новые лекарственные средства и технологии. Основан в 2019 г.

Цель журнала:

- Способствовать развитию онкологической медицины Юга России и внедрению её достижений в практику.
- Качественный опубликованный контент, включающий последние и заслуживающие доверия научные труды, исследования или работы по проблемам онкологии.

Задачи журнала:

- Популяризация современных достижений онкологической службы на Юге России;
- Содействие обмену опытом и передаче передовых знаний между специалистами;
- Информирование читателей о результаты крупных медицинских форумов;
- Предоставление ученым возможности опубликовать результаты своих исследований;
- Достижение международного уровня в научных публикациях;
- Продвижение журнала на международном и российском рынках;
- Привлечение внимания к актуальным, перспективным и интересным направлениям научных исследований, связанных с тематикой журнала;
- Привлечение авторитетных национальных и международных авторов высокого уровня;
- Расширение состава редакционной коллегии и рецензентов путем привлечения известных экспертов из России и других стран;
- Обеспечение полнотекстового доступа к научным статьям и повышение доступности и открытости журнала в России и за рубежом;
- Повышение импакт-фактора журнала.

Журнал принимает к публикации: результаты оригинальных исследований, обзоры литературы, описание клинических случаев.

ГЛАВНЫЙ РЕДАКТОР

Кит Олег Иванович,
академик РАН, д.м.н., проф., ФГБУ «НМИЦ онкологии» Минздрава России, ФГБОУ ВО «Ростовский государственный медицинский университет» Минздрава России, Ростов-на-Дону, Россия

ЗАМЕСТИТЕЛЬ ГЛАВНОГО РЕДАКТОРА

Максимов Алексей Юрьевич,
д.м.н., проф., ФГБУ «НМИЦ онкологии» Минздрава России, Ростов-на-Дону, Россия

ОТВЕТСТВЕННЫЙ СЕКРЕТАРЬ

Дженкова Елена Алексеевна,
д.б.н., проф., ученый секретарь, ФГБУ «НМИЦ онкологии» Минздрава России, Ростов-на-Дону, Россия

КОРРЕКТОР

Богданова Дина Петровна

ДИЗАЙНЕР

Ходосов Сергей Иванович,
Типография П-Центр, Москва, Россия

Издатель и учредитель:
Автономная некоммерческая организация «Перспективы онкологии» (АНО «Перспективы онкологии»)

Адрес редакции и издателя:
344037, Россия, Ростов-на-Дону, 14-я линия, д. 63, литер Г, комната 1
E-mail: edition@cancersp.com, info@cancersp.com
Телефон: +7 (903) 547-04-62, +7 (863) 295-53-62
Сайт: www.cancersp.com
Для корреспонденции: 111555, Москва, а/я 3

Журнал зарегистрирован в Роскомнадзоре 28.10.2019 г.,
ЭЛ № ФС 77-80665 – сетевое издание.
Периодичность: 4 номера в год.

Принят к публикации 09.09.2025

РЕДКОЛЛЕГИЯ

Балдуева Ирина Александровна,
д.м.н., ФГБУ «НМИЦ онкологии им. Н. Н. Петрова» Минздрава России, Санкт-Петербург, Россия

Владимирова Любовь Юрьевна,
д.м.н., проф., ФГБУ «НМИЦ онкологии» Минздрава России, Ростов-на-Дону, Россия

Енгибарян Марина Александровна,
д.м.н., ФГБУ «НМИЦ онкологии» Минздрава России, Ростов-на-Дону, Россия

Златник Елена Юрьевна,
д.м.н., проф., ФГБУ «НМИЦ онкологии» Минздрава России, Ростов-на-Дону, Россия

Иванов Сергей Анатольевич,
проф. РАН, д.м.н., МРНЦ им. А. Ф. Цыба – филиал ФГБУ «НМИЦ радиологии» Минздрава России, Обнинск, Россия

Каприн Андрей Дмитриевич,
академик РАН, д.м.н., проф., ФГБУ «НМИЦ радиологии» Минздрава России, МНИОИ им. П. А. Герцена – филиал ФГБУ «НМИЦ радиологии» Минздрава России, ФГАОУ ВО «Российский университет дружбы народов», Москва, Россия

Костин Андрей Александрович,
чл.- корр. РАН, д.м.н., проф., ФГАОУ ВО «Российский университет дружбы народов», ФГБУ «НМИЦ радиологии», Москва, Россия

Семиглазова Татьяна Юрьевна,
д.м.н., проф., ФГБУ «НМИЦ онкологии им. Н. Н. Петрова» Минздрава России, Санкт-Петербург, Россия

Снежко Александр Владимирович,
д.м.н., доцент, ФГБОУ ВО РостГМУ Минздрава России, Ростов-на-Дону, Россия

Солдаткина Наталья Васильевна,
д.м.н., ФГБУ «НМИЦ онкологии» Минздрава России, Ростов-на-Дону, Россия

Солдатов Александр Владимирович,
д.ф.-м.н., проф., директор, ФГАОУ ВО «Южный федеральный университет», Ростов-на-Дону, Россия

Хитарьян Александр Георгиевич,
д.м.н., проф., ФГБОУ ВО «РостГМУ», ЧУЗ «Клиническая больница «РЖД-Медицина», Ростов-на-Дону, Россия

Шкурат Татьяна Павловна,
д.б.н., проф., ФГАОУ ВО «Южный федеральный университет», Ростов-на-Дону, Россия

Журнал открытого доступа, весь контент находится в свободном доступе бесплатно для пользователя или учреждения. Контент доступен под лицензией Creative Commons Attribution 4.0 License.
За достоверность сведений, указанных в рекламных объявлениях, ответственность несут рекламодатели.
Точка зрения редакции может не совпадать с мнением авторов.

ISSN 2686-9039 (Online)

PEER-REVIEWED SCIENTIFIC AND PRACTICAL JOURNAL

South Russian Journal of Cancer

The journal is included in the list of peer reviewed scientific journals and publications recommended by the Higher Attestation Commission of the Russian Federation for publishing the main scientific results of dissertations for the degree of candidate and Doctor of Sciences.

The "South Russian Journal of Cancer" is a quarterly scientific and practical peer–reviewed journal. A professional medical publication that reflects the results of current research on the subject of publications: diagnosis and treatment of oncological diseases, issues of carcinogenesis and molecular oncology, new medicines and technologies. It was founded in 2019.

The purpose of the journal:

- To promote the development of oncological medicine in the South of Russia and the implementation of its achievements in practice.
- High-quality published content that includes the latest and trustworthy scientific papers, research or work on oncology issues.

Tasks of the journal:

- Popularization of modern achievements of the oncological service in the South of Russia;
- Facilitating the exchange of experience and transfer of advanced knowledge between specialists;
- Informing readers about the results of major medical forums;
- Giving scientists the opportunity to publish the results of their research;
- Achieving an international level in scientific publications;
- Promotion of the magazine on the international and Russian markets;
- Drawing attention to relevant, promising and interesting areas of scientific research related to the journal's subject matter;
- Involvement of reputable national and international high-level authors;
- Expansion of the editorial board and reviewers by attracting well-known experts from Russia and other countries;
- Providing full-text access to scientific articles and increasing the accessibility and openness of the journal in Russia and abroad;
- Increasing the impact factor of the journal.

The journal accepts for publication:

the results of original research, literature reviews, and descriptions of clinical cases.

The journal "South Russian Journal of Cancer" is part of the core of the RSCI in the Russian Science Citation Index on the Web of Science platform and is presented in the following scientometric databases and reference publications: RSCI (Russian Science Citation Index), Scientific Electronic Library E-library, CyberLeninka, DOAJ, Scilit, Mendeley, Research4life, Google Scholar, Wikidata, Internet Archive.

EDITOR-IN-CHIEF

Oleg I. Kit,
Academician of the RAS, Dr. Sci. (Med.), Prof., National Medical Research Centre for Oncology, Rostov State Medical University,
Rostov-on-Don, Russia

DEPUTY EDITOR-IN-CHIEF

Aleksei Yu. Maksimov,
Dr. Sci. (Med.), Prof., National Medical Research Centre for Oncology, Rostov-on-Don, Russia

EXECUTIVE SECRETARY

Elena A. Dzhenkova,
Dr. Sci. (Biol.), Prof., National Medical Research Centre for Oncology, Rostov-on-Don, Russia

PROOFREADER

Dina P. Bogdanova

DESIGNER

Sergei I. Khodosov,
Printed by "P-Center", Moscow, Russia

Founder and Publisher:
Autonomous Non-profit Organization "Perspectives of Oncology"
(ANO "Perspectives of Oncology")

Editorial and publisher address:
63, G, room 1, 14 line, Rostov-on-Don 344037, Russia
E-mail: edition@cancersp.com, info@cancersp.com
Phone: +7 (903) 547-04-62, +7 (863) 295-53-62
www.cancersp.com
For correspondence: 111555, Moscow, PO box 3

An open access journal, all content is freely available for free to the user or institution. This work is licensed under a Creative Commons Attribution 4.0 License.
Advertisers are responsible for the accuracy of the information provided in the advertisements. The editorial board's point of view may not coincide with the authors opinion.

The journal is registered at the Roskomnadzor on 28.10.2019,
EL No. FS 77-80665 – online.
Frequency: 4 issues per year.

Accepted for publication 09.09.2025

EDITORIAL BOARD

Irina A. Baldueva,
Dr. Sci. (Med.), N. N. Petrov National Medical Research Center of Oncology, Saint Petersburg, Russia

Lyubov Yu. Vladimirova,
Dr. Sci. (Med.), Prof., National Medical Research Centre for Oncology, Rostov-on-Don, Russia

Marina A. Engibaryan,
Dr. Sci. (Med.), National Medical Research Centre for Oncology, Rostov-on-Don, Russia

Elena Yu. Zlatnik,
Dr. Sci. (Med.), Prof., National Medical Research Centre for Oncology, Rostov-on-Don, Russia

Sergei A. Ivanov,
Prof. RAS, Dr. Sci. (Med.), A. F. Tsyb Medical Radiological Research Center – Branch of the National Medical Research Radiological Center, Obninsk, Russia

Andrey D. Kaprin,
Academician of the RAS, Dr. Sci. (Med.), Prof., National Medical Research Radiological Centre , P. A. Hertsen Moscow Oncology Research Institute – Branch of the National Medical Research Radiological Centre, Peoples' Friendship University of Russia, Moscow, Russia

Andrey A. Kostin,
Corr. Member RAS, Dr. Sci. (Med.), Prof., Peoples' Friendship University of Russia, National Medical Research Radiological Centre, Moscow, Russia

Tatyana Yu. Semiglazova,
Dr. Sci. (Med.), Prof., N. N. Petrov National Medical Research Center of Oncology, Saint Petersburg, Russia

Aleksandr V. Snezhko,
Dr. Sci. (Med.), Assoc. Prof., Rostov State Medical University, Rostov-on-Don, Russia

Natalya V. Soldatkina,
Dr. Sci. (Med.), National Medical Research Centre for Oncology, Rostov-on-Don, Russia

Aleksandr V. Soldatov,
Dr. Sci. (Phys.-Math.), Prof., Southern Federal University, Rostov-on-Don, Russia

Aleksandr G. Khitaryan,
Dr. Sci. (Med.), Prof., Rostov State Medical University, Central Clinical Hospital "Russian Railways-Medicine", Rostov-on-Don, Russia

Tatyana P. Shkurat,
Dr. Sci. (Biol.), Prof., Southern Federal University, Rostov-on-Don, Russia

СОДЕРЖАНИЕ

ОРИГИНАЛЬНЫЕ СТАТЬИ

Прогностическая значимость компонентов AKT/mTOR сигнального пути, транскрипционных и ростовых факторов в развитии рецидивов меланомы кожи
В. А. Богданова, Л. В. Спирина, С. Ю. Чижевская, И. В. Ковалева, К. В. Никульников, Е. Д. Меркулов 6

Клиническое применение ксенон-кислородной терапии в коррекции нарушений нейропсихологического и адаптационного статуса молодых пациенток с диагнозом гормонозависимый рак молочной железы в условиях тотальной овариальной супрессии
Н. Н. Попова, А. И. Шихлярова, Д. А. Розенко, Л. Н. Ващенко, А. Ю. Арджа, Е. А. Марыков 16

Особенности клеточного цикла у больных колоректальным раком
О. И. Кит, Е. М. Франциянц, В. А. Бандовкина, И. В. Нескубина, С. А. Ильченко, Ю. А. Петрова, А. В. Снежко, М. А. Аверкин, П. Н. Габричидзе 26

Предварительные результаты радиотерапии метастазов головного мозга методикой двухэтапной стажированной радиохирургии
М. Н. Лесной, П. Г. Сакун, В. И. Вошедский, Л. Я. Розенко, С. Г. Власов, Э. М. Казьменкова, А. А. Бабасинов 35

Метод определения границ резекции базальноклеточного рака кожи
Н. И. Ларина, Ю. С. Шатова, Е. М. Франциянц, В. А. Бандовкина, В. В. Позднякова, В. М. Легостаев, О. В. Хохлова, Н. А. Захарова 45

Экспрессия Ki-67 при трижды негативном раке молочной железы, возрастные особенности
Г. А. Демяшкин, Д. В. Белокопытов, А. А. Гузик 53

ОБЗОР

Лимфатические узлы как точка приложения при использовании дендритноклеточных вакцин: современные стратегии усиления иммунного ответа
Е. М. Франциянц, В. А. Бандовкина, Т. И. Моисеенко, Ю. А. Петрова, И. А. Горошинская, Г. В. Жукова, Л. К. Трепитаки, Е. И. Сурикова 63

ЮБИЛЕЙ

К 70-летию Франциянц Елены Михайловны 77

К 55-летию Кита Олега Ивановича 79

CONTENTS

ORIGINAL ARTICLES

Prognostic significance of AKT/mTOR signaling pathway components, transcription factors, and growth factors in the development of skin melanoma recurrence
V. A. Bogdanova, L. V. Spirina, S. Yu. Chizhevskaya, I. V. Kovaleva, K. V. Nikulnikov, E. D. Merkulov 6

Clinical use of xenon-oxygen therapy to restore neuropsychological and adaptive status in young women with hormone-dependent breast cancer after total ovarian suppression
N. N. Popova, A. I. Shikhlyarova, D. A. Rozenko, L. N. Vashchenko, A. Yu. Ardzha, E. A. Marykov 16

Features of the cell cycle in patients with colorectal cancer
O. I. Kit, E. M. Frantsiyants, V. A. Bandovkina, I. V. Neskubina, S. A. Ilchenko, Yu. A. Petrova, A. V. Snezhko, M. A. Averkin, P. N. Gabrichidze 26

Preliminary Results of Two-Stage Radiosurgery for Brain Metastases
Lesnoy M. N., Sakun P. G., Voshedskiy V. I., Rozenko L. Ya., Vlasov S. G., Kazmenkova E. M., Babasinov A. A. 35

A method for determining resection margins in basal cell carcinoma of the skin
N. I. Larina, Yu. S. Shatova, E. M. Frantsiyants, V. A. Bandovkina, V. V. Pozdnyakova, V. M. Legostaev, O. V. Khokhlova, N. A. Zakharova 45

Ki-67 expression in triple-negative breast cancer and its correlation with age
G. A. Demyashkin, D. V. Belokopytov, A. A. Guzik 53

REVIEW

Lymph nodes as a target for the use of dendritic cell vaccines: modern approaches and prospects
E. M. Frantsiyants, V. A. Bandovkina, T. I. Moiseenko, Yu. A. Petrova, I. A. Goroshinskaya, G. V. Zhukova, L. K. Trepitaki, E. I. Surikova 63

ANNIVERSARY

On the 70th Anniversary of Elena M. Frantsiyants 77

On the 55th Anniversary of Oleg I. Kit 79

Южно-Российский онкологический журнал. 2025. Т. 6, № 3. С. 6-15
https://doi.org/10.37748/2686-9039-2025-6-3-1
https://elibrary.ru/pskoqy
3.1.6. Онкология, лучевая терапия
ОРИГИНАЛЬНАЯ СТАТЬЯ

CC BY 4.0

Прогностическая значимость компонентов AKT/mTOR сигнального пути, транскрипционных и ростовых факторов в развитии рецидивов меланомы кожи

В. А. Богданова[1], Л. В. Спирина[1,2]✉, С. Ю. Чижевская[2], И. В. Ковалева[1,3], К. В. Никульников[2], Е. Д. Меркулов[1]

[1] ФГБОУ ВО «Сибирский государственный медицинский университет» Министерства здравоохранения Российской Федерации, г. Томск, Российская Федерация
[2] Научно-исследовательский институт онкологии – филиал ФГБНУ «Томский национальный исследовательский медицинский центр Российской академии наук», г. Томск, Российская Федерация
[3] ФГБОУ ВО «Воронежский государственный медицинский университет им Н. Н. Бурденко» Министерства здравоохранения Российской Федерации, г. Воронеж, Российская Федерация
✉ spirinalvl@mail.ru

РЕЗЮМЕ

Цель исследования. Исследование прогностической значимости компонентов сигнального пути AKT/mTOR, а также транскрипционных и ростовых факторов в развитии рецидивов меланомы кожи.
Пациенты и методы. В исследование были включены 48 пациентов с верифицированным диагнозом меланома кожи. Все пациенты имели отрицательный статус по мутации $BRAF^{V600E}$.
Материал исследования – образцы опухолевой и неизмененной кожи, находящиеся на расстоянии не менее 1 см от границы опухолей, полученные при проведении оперативного лечения, которые после забора замораживались и хранились при температуре –80 °С. Экспрессия генов оценивалась методом ПЦР в реальном времени. Статус гена *BRAF* оценивали с помощью аллель-специфичной ПЦР. Статистическая обработка проводилась с помощью пакета программ Statistica 12.0
Результаты. Прогнозирование течения онкологических заболеваний является важной задачей в практической онкологии. Неблагоприятный исход меланом во многом обусловлен склонностью к возникновению рецидивов и метастазов как в ближайшем, так и в отдаленном периоде наблюдения. При анализе результатов исследования нами отмечена ассоциация компонентов AKT/mTOR сигнального пути с развитием рецидивов меланом кожи и прогрессированием заболевания. Выявлено, что уровень экспрессии AKT, c-RAF, GSK-3β и VEGFR2 связан с неблагоприятным исходом заболевания. Представлена модель логистической регрессии, которая с высокой точностью может дать прогноз риска развития рецидивов заболевания с учетом экспрессии протеинкиназы mTOR и размера опухоли (T). Отсутствие значимых показателей, связанных с биологическими особенностями опухоли кожи, не позволяет повысить эффективность лечения таких больных. Поэтому внимание исследователей сосредоточено на поиске оптимальных моделей прогноза риска неблагоприятного исхода заболевания.
Заключение. В ходе исследования были идентифицированы молекулярные маркеры, которые позволяют прогнозировать неблагоприятный исход заболевания. Разработана логистическая модель, основанная на экспрессии ключевой киназы mTOR и T, которая позволяет оценить риск возникновения рецидивов заболевания и своевременно изменить тактику лечения.

Ключевые слова: AKT, c-RAF, GSK-3β, VEGFR2, mTOR, меланома кожи, прогноз

Для цитирования: Богданова В. А., Спирина Л. В., Чижевская С. Ю., Ковалева И. В., Никульников К. В., Меркулов Е. Д. Прогностическая значимость компонентов AKT/mTOR сигнального пути, транскрипционных и ростовых факторов в развитии рецидивов меланомы кожи. Южно-Российский онкологический журнал. 2025; 6(3): 6-15. https://doi.org/10.37748/2686-9039-2025-6-3-1, https://elibrary.ru/pskoqy

Для корреспонденции: Спирина Людмила Викторовна – д.м.н., ведущий научный сотрудник лаборатории биохимии опухолей, Научно-исследовательский институт онкологии – филиал ФГБНУ «Томский национальный исследовательский медицинский центр Российской академии наук», г. Томск, Российская Федерация; заведующий кафедрой биохимии и молекулярной биологии с курсом клинической лабораторной диагностики, ФГБОУ ВО «Сибирский государственный медицинский университет» Министерства здравоохранения Российской Федерации, г. Томск, Российская Федерация
Адрес: 634050, Российская Федерация, г. Томск, пер. Кооперативный, д. 5
Адрес: 634050, Российская Федерация, г.Томск, Московский тракт, д. 2
E-mail: spirinalvl@mail.ru
ORCID: https://orcid.org/0000-0002-5269-736X, SPIN: 1336-8363, AuthorID: 441893, ResearcherID: A-7760-2012, Scopus Author ID: 36960462500

Соблюдение этических стандартов: в работе соблюдались этические принципы, предъявляемые Хельсинкской декларацией Всемирной медицинской ассоциации (World Medical Association Declaration of Helsinki, 1964, ред. 2013). Исследование одобрено Комитетом по биомедицинской этике при Научно-исследовательском институте онкологии – филиал ФГБНУ «Томский национальный исследовательский медицинский центр Российской академии наук» (выписка из протокола заседания № 5 от 26.11.2023 г.). Информированное согласие получено от всех участников исследования

Финансирование: финансирование данной работы не проводилось

Конфликт интересов: все авторы заявляют об отсутствии явных и потенциальных конфликтов интересов, связанных с публикацией настоящей статьи

Статья поступила в редакцию 05.01.2025; одобрена после рецензирования 07.04.2025; принята к публикации 05.08.2025

© Богданова В. А., Спирина Л. В., Чижевская С. Ю., Ковалева И. В., Никульников К. В., Меркулов Е. Д., 2025

South Russian Journal of Cancer. 2025. Vol. 6, No. 3. P. 6-15
https://doi.org/10.37748/2686-9039-2025-6-3-1
https://elibrary.ru/pskoqy
ORIGINAL ARTICLE

Prognostic significance of AKT/mTOR signaling pathway components, transcription factors, and growth factors in the development of skin melanoma recurrence

V. A. Bogdanova[1], L. V. Spirina[1,2]✉, S. Yu. Chizhevskaya[2], I. V. Kovaleva[1,3], K. V. Nikulnikov[2], E. D. Merkulov[1]

[1] Siberian State Medical University, Tomsk, Russian Federation
[2] Cancer Research Institute – branch of the Federal State Budgetary Scientific Institution "Tomsk National Research Medical Center of the Russian Academy of Sciences", Tomsk, Russian Federation
[3] Voronezh State Medical University named after N. N. Burdenko, Voronezh, Russian Federation
✉ spirinalvl@mail.ru

ABSTRACT

Purpose of the study. Was to investigate the prognostic significance of the AKT/mTOR signaling pathway components, transcription, and growth factors in the development of skin melanoma recurrence.
Patients and methods. The study included 48 patients with a verified diagnosis of skin melanoma. All patients had a negative status for the $BRAF^{V600E}$ mutation.
The study material consisted of samples of tumor and unchanged skin located at a distance of at least 1 cm from the tumor border, obtained during surgical treatment, which were frozen and stored at a temperature of –80 °C after sampling. Gene expression was assessed by real-time PCR. The status of the BRAF gene was assessed using allele-specific PCR. Statistical processing was carried out using the Statistica 12.0 software package.
Results. Predicting the course of cancer is an important task in practical oncology. The unfavorable outcome of melanomas is largely due to the tendency to relapses and metastasis in both the short and long-term follow-up period. While analyzing the study results, we noted the association of AKT/mTOR signaling pathway components with the development of skin melanoma recurrence and disease progression. It was revealed that the expression level of AKT, c-RAF, GSK-3β and VEGFR2 is associated with an unfavorable outcome of the disease. A logistic regression model is presented that can accurately predict the risk of recurrence, taking into account the expression of protein kinase mTOR and the size of the tumor (T). The lack of significant indicators related to the biological features of the skin tumor does not allow to increase the effectiveness of treatment of such patients. Therefore, the attention of researchers is focused on finding optimal models for predicting the risk of an unfavorable outcome of the disease.
Conclusion. Molecular markers were identified that make it possible to predict an unfavorable outcome of the disease during the study. A logistic model based on the expression of the key mTOR kinase and the size of the T has been developed, which makes it possible to assess the risk of disease recurrence and change treatment tactics in a timely manner.

Keywords: AKT, c-RAF, GSK-3β, VEGFR2, mTOR, skin melanoma, prognosis

For citation: Bogdanova V. A., Spirina L. V., Chizhevskaya S. Yu., Kovaleva I. V., Nikulnikov K. V., Merkulov E. D. Prognostic significance of AKT/mTOR signaling pathway components, transcription factors, and growth factors in the development of skin melanoma recurrence. South Russian Journal of Cancer. 2025; 6(3): 6-15. (In Russ.). https://doi.org/10.37748/2686-9039-2025-6-3-1, https://elibrary.ru/pskoqy

For correspondence: Liudmila V. Spirina – Dr. Sci. (Med.), Leading Researcher at the Laboratory of Tumor Biochemistry, Cancer Research Institute – branch of the Federal State Budgetary Scientific Institution "Tomsk National Research Medical Center of the Russian Academy of Sciences", Tomsk, Russian Federation; Head of the Department of Biochemistry and Molecular Biology with a course in clinical laboratory diagnostics, Siberian State Medical University, Tomsk, Russian Federation
Address: 5 Kooperativny str., Tomsk 634050, Russian Federation
Address: 2 Moskovsky trakt, Tomsk 634050, Russian Federation
E-mail: spirinalvl@mail.ru
ORCID: https://orcid.org/0000-0002-5269-736X
SPIN: 1336-8363, AuthorID: 441893
ResearcherID: A-7760-2012
Scopus Author ID: 36960462500

Compliance with ethical standards: the study is carried out in compliance with the ethical principles set forth in the World Medical Association Declaration of Helsinki, 1964, ed. 2013. The study was approved by the Committee on Biomedical Ethics at the Scientific Research Institute of Oncology, Tomsk Scientific Research Medical Center (extract from the protocol of meeting No. 5 dated 11/26/2023). Informed consent was obtained from all participants of the study

Funding: this work was not funded

Conflict of interest: the authors declare that there are no obvious and potential conflicts of interest associated with the publication of this article

The article was submitted 05.01.2025; approved after reviewing 07.04.2025; accepted for publication 05.08.2025

ВВЕДЕНИЕ

Меланома – это наиболее опасное злокачественное образование кожи, которое отличается агрессивным течением. Согласно исследованию, проведенному на основе данных GLOBOCAN, если рост заболеваемости меланомой с 2020 г. останется неизменным, то к 2040 г. он может возрасти примерно в 1,5 раза. [1]. В 2020 г. в России было зафиксировано около 14 % случаев меланомы среди всех злокачественных опухолей кожи. При этом она стала причиной смерти 70 % пациентов, страдающих от этой группы заболеваний [2, 3].

Меланома возникает вследствие ряда генетических трансформаций, при этом ультрафиолетовое излучение зачастую служит мутагенным фактором риска [4]. Глубокое понимание разнообразия молекулярных сигнальных путей, характерных для различных типов меланомы, позволяет более точно описать эти патологии и предоставляет инструменты для создания методов лечения, основанных на воздействии на сигналы, генерируемые этими каскадами [5]. Среди ключевых молекулярно-генетических индикаторов можно выделить мутацию гена *BRAF*, которая встречается в 60–80 % случаев всех злокачественных новообразований кожи [6, 7].

В настоящее время становятся все более доступны современные методы лечения меланомы кожи, что улучшает показатели выживаемости, однако отсутствуют инструменты для предсказания рецидива меланомы кожи. Для прогнозирования рецидива меланомы кожи на ранних стадиях развития рассматривают использование клинических и гистологических данных в технологиях машинного обучения [8]. Помимо этого, прогнозирование неблагоприятного исхода заболевания возможно при исследовании молекулярных маркеров в гомогенатах образцов ткани опухоли и прилежащей к ней визуально неизмененной ткани [9]. Большое значение придается изучению генетических факторов, способных прогнозировать риск развития неблагоприятного исхода заболевания [10, 11]. В целом, обоснование применения ряда сигнальных каскадов, ассоциированных с молекулярными особенностями роста опухоли, является актуальной проблемой фундаментальной онкологии [12].

В ранее проведенных исследованиях была показана роль микроРНК в регуляции данных маркеров [13, 14], отражая интенсивность процессов онкогенеза. Отмечена их ассоциация с наличием признаков инвазивного роста и метастазирования. Однако, в целом, практически отсутствуют подходы, позволяющие с высокой точностью прогнозировать развитие неблагоприятного исхода заболевания.

Цель исследования: изучение прогностической роли компонентов сигнального пути AKT/mTOR, а также транскрипционных и ростовых факторов в прогнозировании рецидивов меланомы кожи.

ПАЦИЕНТЫ И МЕТОДЫ

В исследовании приняли участие 48 пациентов с подтвержденным диагнозом «меланома кожи». Возраст участников исследования составлял от 45 до 72 лет, а стадии заболевания варьировались от I до IV. Все пациенты прошли хирургическое лечение, которое включало широкое иссечение опухоли кожи с биопсией сторожевого лимфатического узла.

T1a N0M0 стадия заболевания выявлена у 10 (21 %) пациентов, T1в N0M0 – у 12 (25 %), T2в N0M0 – у 2 (4 %), T3a N0M0 – у 11 (23 %), T3в N0M0 – у 2 (4 %), T4a N1M0 – у 9 (19 %), T4в N1M0 – у 2 (4 %).

Изъязвление опухоли отсутствовало у 23 (47 %) пациентов, а наличие изъязвления опухоли отмечалось у 25 (53 %) больных. Уровень инвазии по Кларку 1-й степени не был зафиксирован, 2-я степень отмечена у 17 (35 %); 3-я степень – у 17 (35 %); 4-я степень – у 3 (6,5 %); 5-я степень – у 11 (23,5 %).

Толщина опухоли по Бреслоу менее 0,75 мм зафиксирована у 6 (12 %), от 0,75 до 1,5 мм отмечалась у 20 (41 %), от 1,51 до 3,0 мм – у 2 (6 %), от 3,01 до 4,0 мм – у 6 (12 %), более 4,01 мм – у 14 (29 %).

Важно отметить, что у всех пациентов отсутствовала мутация $BRAF^{V600E}$. Исследование было одобрено этическим комитетом Научно-исследовательского института онкологии – филиал ФГБНУ «Томский национальный исследовательский медицинский центр Российской академии наук». В качестве контрольной группы были выбраны 6 пациентов с меланоцитарным невусом. Все процедуры с участием пациентов проводились в соответствии с Хельсинкской декларацией по правам человека (1964 г.). Перед началом исследования все участники подписали информированное согласие. Материалом для исследования были образцы опухолевой и здоровой кожи, полученные в ходе хирургического лечения. Образцы были взя-

ты на расстоянии не менее 1 см от границы опухоли и заморожены для последующего хранения при температуре –80 °C.

Выделение РНК. РНК выделяли с помощью набора RNeasy mini Kit, содержащего ДНК-азу I (Qiagen, Germany). Для оценки количества выделенной РНК на спектрофотометре NanoDrop-2000 (Thermo Scientific, USA) оценивали концентрацию и чистоту выделенной РНК. Концентрация РНК составила от 80 до 250 нг/мкл, A260/A280 = 1,95–2,05; A260/A230 = 1,90– 2,31. Целостность РНК оценивалась при помощи капиллярного электрофореза на приборе TapeStation (Agilent Technologies, USA) и набора R6K ScreenTape (Agilent Technologies, USA). RIN составил 5,6–7,8.

Количественная ПЦР с обратной транскрипцией в режиме реального времени. Уровень экспрессии генов оценивали при помощи количественной обратно-транскриптазной ПЦР в режиме реального времени (RT-qPCR) с использованием красителя SYBR Green на амплификаторе iCycler (Bio-Rad, USA; ЦКП «Медицинская генетика»). Для получения кДНК на матрице РНК проводили реакцию обратной транскрипции с помощью набора OT m-MuLV-RH (БиоЛабмикс, Россия) со случайными гексануклеотидными праймерами в соответствии с инструкцией к набору. ПЦР ставили в трех репликах в объеме 25 мкл, содержащем 12,5 мкл БиоМастер HS-qPCR SYBR Blue (БиоЛабмикс, Россия), 300 нМ прямого и обратного праймеров и 50 нг кДНК:
CAIX: F 5'-GTTGCTGTCTCGCTTGGAA-3',
R 5'-CAGGGTGTCAGAGAGGGTGT-3';
HIF-1α: F 5'- CAAGAACCTACTGCTAATGCCA-3',
R 5'- TTTGGTGAGGCTGTCCGA-3';
EPAS1: F 5'- TGGAGTATGAAGAGCAAGCCT-3',
R 5'-GGGAACCTGCTCTTGCTGT-3';
NFKB1: F 5'-CGTGTAAACCAAAGCCCTAAA-3',
R 5'-AACCAAGAAAGGAAGCCAAGT-3';
RELA: F 5'-GGAGCACAGATACCACCAAGA-3',
R 5'-GGGTTGTTGTTGGTCTGGAT-3';
VEGFA: F 5'-AGGGCAGAATCATCACGAA-3',
R 5'-TCTTGCTCTATCTTTCTTTGGTCT-3';
KDR: F 5'-AACACAGCAGGAATCAGTCA-3',
R 5'-GTGGTGTCTGTGTCATCGGA-3';
4E-BP1: F 5'- CAGCCCTTTCTCCCTCACT-3',
R 5'- TTCCCAAGCACATCAACCT-3';
AKT1: F 5'- CGAGGACGCCAAGGAGA-3',
R 5'- GTCATCTTGGTCAGGTGGTGT-3';
C-RAF: F 5'- TGGTGTGTCCTGCTCCCT-3',
R 5'- ACTGCCTGCTACCTTACTTCCT-3';
GSK-3β: F 5'- AGACAAGGACGGCAGCAA-3',
R 5'- TGGAGTAGAAGAAATAACGCAAT-3';
70S kinase alpha:
F 5'- CAGCACAGCAAATCCTCAGA-3',
R 5'- ACACATCTCCCTCTCCACCTT-3';
mTOR: F 5'- CCAAAGGCAACAAGCGAT-3',
R 5'- TTCACCAAACCGTCTCCAA-3';
PDK1: F 5'- TCACCAGGACAGCCAATACA-3',
R 5'- CTCCTCGGTCACTCATCTTCA-3';
VHL: F 5´ – GGCAGGCGAATCTCTTGA-3´,
R 5´-CTATTTCCTTTACTCAGCACCATT-3´;
PD-L2: F 5'-GTTCCACATACCTCAAGTCCAA-3',
R 5'-ATAGCACTGTTCACTTCCCTCTT-3';
PD-L1: F 5'-AGGGAGAATGATGGATGTGAA-3',
R 5'-ATCATTCACAACCACACTCACAT-3';
PD-1–1: F 5'-CTGGGCGGTGCTACAACT-3',
R 5'-CTTCTGCCCTTCTCTCTGTCA-3';
AMPK: F 5'- AAGATGTCCATTGGATGCACT-3',
R 5'- TGAGGTGTTGAGGAACCAGAT-3';
LC3B: F 5'- CCCAAACCGCAGACACAT-3',
R 5'-ATCCCACCAGCCAGCAC-3';
GAPDH: F 5'- GGAAGTCAGGTGGAGCGA-3',
R 5'-GCAACAATATCCACTTTACCAGA-3'.

Двухшаговая программа амплификации включала: предварительную денатурацию реакционной смеси при 94 ºC, 10 минут – 1 цикл; денатурацию при 94 ºC, 10 секунд и отжиг/элонгацию при 60 ºC, 20 секунд – 40 циклов. Праймеры были подобраны с использованием программы Vector NTI Advance 11.5 и базы данных NCBI (http://www.ncbi.nlm.nih.gov/nuccore).

В качестве референсного гена использовали ген «домашнего хозяйства» фермента GAPDH (glyceraldehyde-3-phosphate dehydrogenase), и уровень экспрессии каждого целевого гена нормализовали по отношению к экспрессии GAPDH. Количественный анализ экспрессии проводили по 2ΔΔCt по отношению к конститутивно-экспрессируемому гену-рефери фермента GAPDH.

Статистический анализ

Статистическую обработку результатов проводили с применением пакета программ Statistica 12.0. Проверку нормальности проводили с помощью критерия Колмогорова-Смирнова. Результаты определения экспрессии генов представлены как Me (Q1; Q3). Значимость различий независимых параметров оценивали по критерию Манна-Уитни. Различия считали значимыми при $p < 0,05$. При сравнении различий в более чем двух исследуемых группах применяли непараметрический дисперсионный анализ (Критерий Крускала-Уоллиса).

РЕЗУЛЬТАТЫ ИССЛЕДОВАНИЯ

Прогнозирование исходов лечения онкологических заболеваний представляет собой одну из ключевых задач в онкологии. Неблагоприятный прогноз при меланоме сопряжен с высокой вероятностью рецидива и метастазирования. В рамках данного исследования мы провели анализ точности молекулярных маркеров меланомы кожи в отношении прогнозирования ее развития. Для этого мы использовали log-ранговый критерий и кривые выживаемости Каплана-Мейера. В результате исследования было установлено, что наибольшую значимость для прогнозирования безрецидивной

Таблица 1. Однофакторный анализ прогностических параметров у больных с меланомой кожи с применением log рангового теста

Показатель	Экспрессия, УЕ/мл	Выживаемость без прогрессирования, *p*
4EBP1, Усл. Ед.	< 1,00 > 1,00	0,57770
AKT, Усл. Ед.	< 1,0 > 1,0	0,00548
c-RAF	< 0,5 > 0,5	0,04345
GSK-3β	< 0,85 > 0,85	0,04229
70S 6 киназа	< 0,03 > 0,03	0,99828
m-TOR, Усл. Ед.	< 0,97 > 0,97	0,11658
PDK1, Усл. Ед.	< 1,53 > 1,53	0,47026
PTEN, Усл. Ед.	< 0,01 > 0,01	0,68012
NF-kB p65, Усл. Ед.	< 0,20 > 0,20	0,18567
NF-kB p50, Усл. Ед.	< 0,05 > 0,05	0,36003
VEGFR2, Усл. Ед.	< 1,00 > 1,00	0,00156
VEGF, Усл. Ед.	< 1,00 > 1,00	0,36003
CAIX, Усл. Ед.	< 0,13 > 0,13	0,51732
HIF-1, Усл. Ед.	< 0,26 > 0,26	0,18567
HIF-2, Усл. Ед.	< 0,81 > 0,81	0,92342
VHL, Усл. Ед.	< 0,14 > 0,14	0,81110
PD-1, Усл. Ед.	< 1,15 > 1,15	0,82655
PD-L1, Усл. Ед.	< 0,60 > 0,60	0,22916
PD-L2, Усл. Ед.	< 1,34 > 1,34	0,88087
AMPK, Усл. Ед.	< 0,00 > 0,00	0,48182
Экспрессия LC3B, Усл. Ед.	< 0,50 > 0,50	0,29877

выживаемости имеют показатели экспрессии таких маркеров, как AKT, c-RAF, GSK-3β и VEGFR2 (табл. 1).

В ходе исследования, направленного на определение прогностической ценности экспрессии транскрипционных и ростовых факторов, а также компонентов AKT/mTOR сигнального каскада для оценки выживаемости без прогрессирования у пациентов с меланомой кожи, было установлено, что наилучшие результаты достигаются при уровне экспрессии генов AKT выше 1,0 (рис. 1); c-RAF ниже 0,5 (рис. 2); GSK-3β ниже 0,85 (рис. 3) и VEGFR2 выше 1,0 (рис. 4) усл. ед.

На основе результатов клинических и морфологических исследований, а также экспрессии определенных молекулярных маркеров, была разработана модель, позволяющая прогнозировать рецидив меланомы кожи и неблагоприятный исход заболевания.

Метод заключается в оценке экспрессии серин-треониновой протеинкиназы mTOR и учете размера опухоли (T). Эти данные используются для расчета риска прогрессирования меланомы кожи (P). Если P < 0,8, то прогнозируется высокий риск прогрессирования заболевания, а если P ≥ 0,8, то прогнозируется низкий риск прогрессирования. Метод

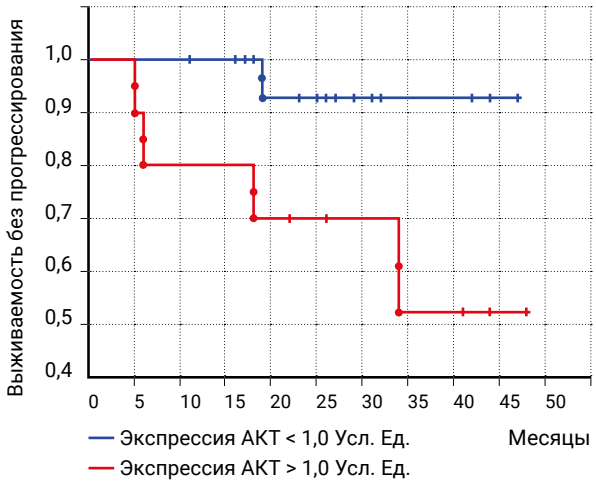

Рис. 1. Выживаемость без прогрессирования у больных меланомами кожи в зависимости от экспрессии AKT

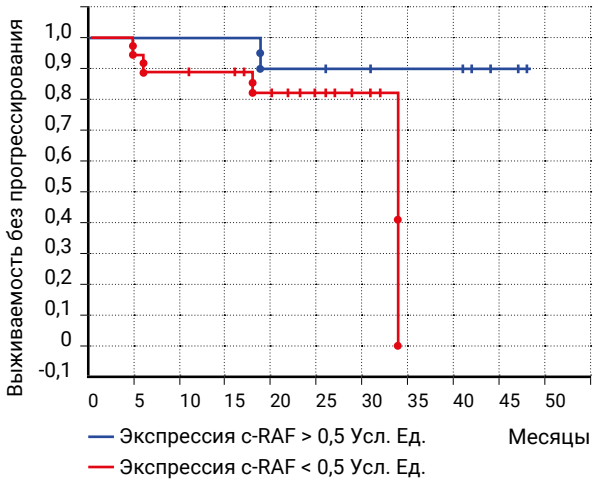

Рис. 2. Выживаемость без прогрессирования у больных меланомами кожи в зависимости от экспрессии c-RAF

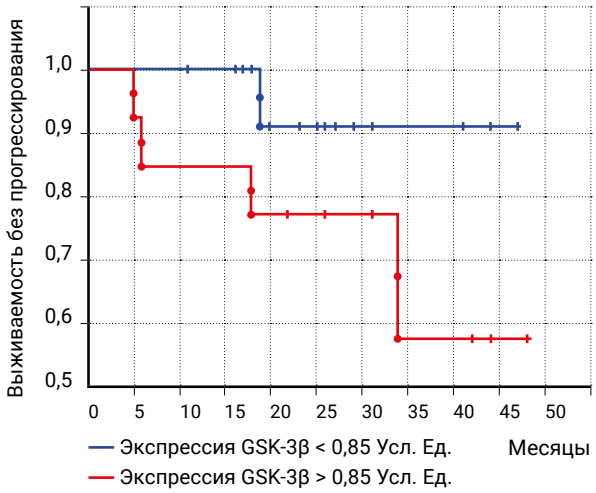

Рис. 3. Выживаемость без прогрессирования у больных меланомами кожи в зависимости от экспрессии GSK-3β

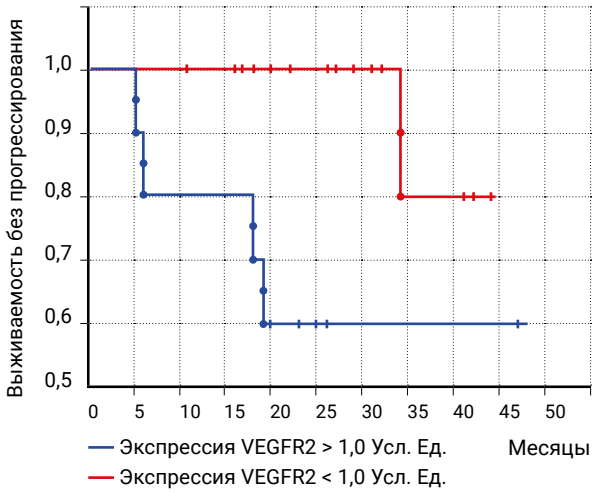

Рис. 4. Выживаемость без прогрессирования у больных меланомами кожи в зависимости от экспрессии VEGFR2

основан на анализе результатов лабораторных и клинических исследований, а также на расчете модели логистической регрессии. В модель были включены следующие параметры: T и экспрессия mTOR. Для построения модели была использована полиномиальная логистическая регрессия. Анализ проводился с использованием программ Statistica 12.0. На основе оптимальной совокупности параметров с уровнем значимости $p < 0,05$ была определена регрессионная функция (F) для расчета риска прогрессирования меланомы кожи у пациентов.

У больных в регрессионную функцию включены следующие информативные показатели с уровнем значимости $p < 0,05$: T, экспрессия серин-треониновой протеинкиназы mTOR. На следующем этапе определено значение F по формуле:

$F(x_1, x_2) = 4,551 + b_1x_1 + b_2x_2$,

где коэффициенты регрессионной функции: $b_1 = -1,693$, $b_2 = 0,508$; x_1 – T; x_2 – экспрессия серин-треониновой протеинкиназы mTOR.

В последующем, используя значение регрессионной функции и основание натурального логарифма (e), была разработана математическая модель в виде формулы для определения у больных риска прогрессирования.

Общий вид математической модели:

$$P = \frac{1}{1 + e^{-S}}$$

где P – вероятность прогрессирования меланом, *e* (основание натурального логарифма) = 2,718, S – регрессионная функция.

Определение эффективности математической модели проводилось при помощи ROC-анализа (Receiver Operating Characteristic). Чувствительность модели у пациентов с меланомами кожи составила 86,7 %, специфичность – 90 %. Для оценки качества построенной математической модели использовалась характеристика площади под ROC-кривой – AUC (Area Under Curve), результаты представлены в таблице 2.

Для переменной или переменных результата проверки: Предсказанная вероятность есть по крайней мере одна связь между группой положительного актуального состояния и группой отрицательного актуального состояния. Статистика может быть искажена.

Значение параметра AUC для данной модели составило 0,933, что позволяет характеризовать ее как отличную согласно общепринятым критериям, представленным в таблице 3.

В качестве оптимального критерия для разделения результатов на две категории было выбрано требование максимальной общей чувствительности и специфичности модели.

optimal cut-off value = max|Se + Sp|,

Где Se – чувствительность модели, Sp – специфичность модели.

Таблица 2. Площадь под кривой

Переменные результата проверки: Предсказанная вероятность				
Область	Стандартная ошибка*	Асимптотическая знч**	Асимптотический 95 % доверительный интервал	
			Нижняя граница	Верхняя граница
0,933	0,040	0,000	0,855	1,000

Примечание: * – в соответствии с непараметрическим предположением; ** – нулевая гипотеза: = действительная площадь = 0,5

Таблица 3. Характеристика логистической модели

Значение параметра AUC	Качество модели
0,9 – 1,0	отличное
0,8 – 0,89	очень хорошее
0,7 – 0,79	хорошее
0,6 – 0,69	среднее
0,5 – 0,59	неудовлетворительное

Значение пороговой величины было определено на основании результатов вычислений координат ROC-кривой (табл. 4).

Максимальное суммарное значение чувствительности и специфичности составило 1,867, что соответствует порогу отсечения, равному 0,803. Результаты построения ROC-кривой для данной модели отображены на рисунке 5.

ОБСУЖДЕНИЕ

В результате исследования была выявлена связь между компонентами сигнального пути AKT/mTOR и рецидивами меланомы кожи, а также прогрессированием заболевания. Было установлено, что уровень экспрессии таких белков, как AKT, c-RAF, GSK-3β и VEGFR2, в ткани опухоли коррелирует с интенсивностью процессов онкогенеза и отражает ключевые особенности биологического поведения опухоли. Эти результаты были подтверждены в предыдущих исследованиях, которые также указывали на вовлеченность данных молекулярных маркеров в процессы онкогенеза [11–14]. Представленные данные указывают на активацию процессов пролиферации трансформированных клеток, инвазивного роста и неоангиогенеза.

Очевидно, что отсутствие значимых показателей, связанных с биологическими особенностями опухоли кожи, не позволяет повысить эффективность лечения таких пациентов. В связи с этим внимание

Таблица 4. Координаты кривой

Верно, если ≥ [a]	Чувствительность (Se)	1 – Специфичность	Специфичность (Sp)	Se+Sp
0,0000000	1,000	1,000	0,000	1,000
0,1420958	1,000	0,800	0,200	1,200
0,1553039	0,933	0,800	0,200	1,133
0,1675397	0,933	0,600	0,400	1,333
0,3685236	0,933	0,400	0,600	1,533
0,5837076	0,933	0,200	0,800	1,733
0,6749142	0,867	0,200	0,800	1,667
0,8027119	0,867	0,000	1,000	1,867
0,8809557	0,800	0,000	1,000	1,800
0,9220825	0,733	0,000	1,000	1,733
0,9456728	0,667	0,000	1,000	1,667
0,9460033	0,600	0,000	1,000	1,600
0,955173	0,533	0,000	1,000	1,533
0,9653566	0,467	0,000	1,000	1,467
0,9691635	0,400	0,000	1,000	1,400
0,977768	0,333	0,000	1,000	1,333
0,9877487	0,267	0,000	1,000	1,267
0,994264	0,200	0,000	1,000	1,200
0,9975519	0,133	0,000	1,000	1,133
0,9984705	0,067	0,000	1,000	1,067
1,0000000	0,000	0,000	1,000	1,000

Примечание: наименьшее пороговое значение соответствует минимальному наблюдаемому проверяемому значению минус 1, а наибольшее пороговое значение – максимальное наблюдаемое проверяемое значение плюс 1. Все остальные пороговые значения – средние двух последовательных упорядоченных наблюдаемых проверяемых значений

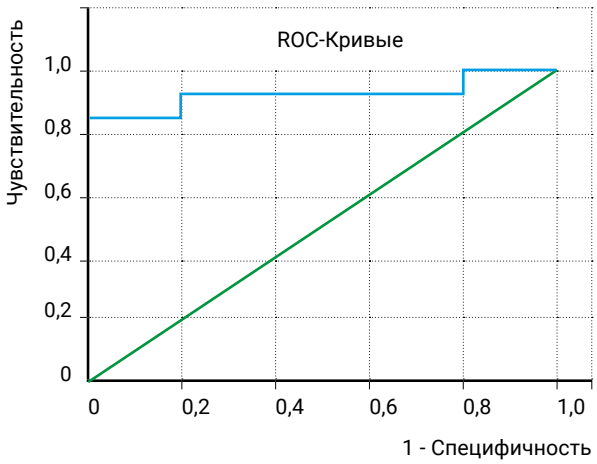

Рис. 5. ROC-кривая для модели, определяющей вероятность прогрессирования меланом кожи

исследователей сосредоточено на поиске оптимальных моделей предсказания риска неблагоприятного исхода заболевания. В проведенном исследовании представлена модель логистической регрессии, которая с высокой точностью может предсказать риск развития рецидивов заболевания с учетом экспрессии протеинкиназы mTOR и T. Значение данного маркера обосновано во многих работах и опосредует эффективность лечения [15]. Стоит отметить, что у данных пациентов не была найдена мутация $BRAF^{V600E}$, что свидетельствует о наличии других молекулярных особенностей в механизмах опухолевого роста. При этом экспрессия mTOR имеет существенное значение, что, по-видимому, обусловлено ее участием в механизмах формирования резистентности к лечению и, в частности, в прогрессировании заболевания [16, 17].

ЗАКЛЮЧЕНИЕ

В результате исследования были выявлены молекулярные маркеры, которые позволяют предсказать неблагоприятное течение заболевания, связанного с рецидивами опухоли. В работе была предложена логистическая модель, учитывающая экспрессию ключевой киназы mTOR и T, которая позволяет прогнозировать риск рецидивов заболевания. Полученные данные свидетельствуют о перспективности данной модели в качестве инструмента для прогнозирования прогрессирования заболевания.

Список источников

1. Arnold M, Singh D, Laversanne M, Vignat J, Vaccarella S, Meheus F, et al. Global Burden of Cutaneous Melanoma in 2020 and Projections to 2040. JAMA Dermatol. 2022 May 1;158(5):495–503. https://doi.org/10.1001/jamadermatol.2022.0160
2. Rabbie R, Ferguson P, Molina-Aguilar C, Adams DJ, Robles-Espinoza CD. Melanoma subtypes: genomic profiles, prognostic molecular markers and therapeutic possibilities. J Pathol. 2019 Apr;247(5):539–551. https://doi.org/10.1002/path.5213
3. Tehranian C, Fankhauser L, Harter PN, Ratcliffe CDH, Zeiner PS, Messmer JM, et al. The PI3K/Akt/mTOR pathway as a preventive target in melanoma brain metastasis. Neuro Oncol. 2022 Feb 1;24(2):213–225. https://doi.org/10.1093/neuonc/noab159
4. Ito T, Hashimoto H, Kaku-Ito Y, Tanaka Y, Nakahara T. Nail Apparatus Melanoma: Current Management and Future Perspectives. J Clin Med. 2023 Mar 12;12(6):2203. https://doi.org/10.3390/jcm12062203
5. Manzano JL, Martin-Liberal J, Fernández-Morales LA, Benítez G, Medina Martínez J, Quindós M, et al. Adjuvant dabrafenib and trametinib for patients with resected BRAF -mutated melanoma: DESCRIBE-AD real-world retrospective observational study. Melanoma Res. 2023 Oct 1;33(5):388–397. https://doi.org/10.1097/CMR.0000000000000888
6. Johnson DB, Menzies AM, Zimmer L, Eroglu Z, Ye F, Zhao S, et al. Acquired BRAF inhibitor resistance: A multicenter meta-analysis of the spectrum and frequencies, clinical behaviour, and phenotypic associations of resistance mechanisms. Eur J Cancer. 2015 Dec;51(18):2792–2799. https://doi.org/10.1016/j.ejca.2015.08.022
7. Schadendorf D, van Akkooi ACJ, Berking C, Griewank KG, Gutzmer R, Hauschild A, et al. Melanoma. Lancet. 2018 Sep 15;392(10151):971–984. https://doi.org/10.1016/S0140-6736(18)31559-9
8. Wan G, Nguyen N, Liu F, DeSimone MS, Leung BW, Rajeh A, et al. Prediction of early-stage melanoma recurrence using clinical and histopathologic features. NPJ Precis Oncol. 2022 Oct 31;6(1):79. https://doi.org/10.1038/s41698-022-00321-4
9. Патент Российской Федерации RU 2643761 C1. Кит О. И., Златник Е. Ю., Кочуев С. С., Демидова А. А., Новикова И. А., Закора Г. И. и др. Способ расчета прогноза раннего прогрессирования меланомы кожи. Зарегистрировано: 10.08.2017. Опубликовано: 05.02.2018. EDN: DQCTYR
10. Ferreira AMC, Carron J, Gomez GVB, Vazquez V de L, Serrano SV, Lourenço GJ, et al. Association of Cytotoxic T-Lymphocyte Antigen-4 (CTLA-4) Genetic Variants with Risk and Outcome of Cutaneous Melanoma. Int J Mol Sci. 2024 Nov 17;25(22):12327. https://doi.org/10.3390/ijms252212327

11. Zhang Y, Xie A, Wang D, Deng W. Novel Prognostic Markers for Skin Cutaneous Melanoma. Clin Cosmet Investig Dermatol. 2024;17:2615–2625. https://doi.org/10.2147/CCID.S486679
12. Luo WF, Song DM, Shen T, He YB, Du HY, Si MJ, et al. Exploring new mechanisms in cancer molecular pathways and pathogenic cell transformation: PIP4K2A as a prognostic marker and therapeutic target in cutaneous malignant melanoma. Discov Oncol. 2024 Nov 23;15(1):697. https://doi.org/10.1007/s12672-024-01555-3
13. Никульников К. В., Богданова В. А., Спирина Л. В., Чижевская С. Ю., Кондакова И. В., Чойнзонов Е. Л. и др. Экспрессия транскрипционных, ростовых факторов, компонентов сигнального пути AKT/mTOR, рецепторов и лигандов программируемой клеточной гибели ткани меланомы. Успехи молекулярной онкологии. 2024;11(1):46–54. https://doi.org/10.17650/2313-805X-2024-11-1-46-54, EDN: JEOVHB
14. Abd-Allah GM, Ismail A, El-Mahdy HA, Elsakka EGE, El-Husseiny AA, Abdelmaksoud NM, et al. miRNAs as potential game-changers in melanoma: A comprehensive review. Pathol Res Pract. 2023 Apr;244:154424. https://doi.org/10.1016/j.prp.2023.154424
15. Jiang Y, Hu X, Wang Z, Zhang Q, Chen D, Zhao P. RPTOR mutation: a novel predictor of efficacious immunotherapy in melanoma. Invest New Drugs. 2024 Feb;42(1):60–69. https://doi.org/10.1007/s10637-023-01413-z
16. Indini A, Fiorilla I, Ponzone L, Calautti E, Audrito V. NAD/NAMPT and mTOR Pathways in Melanoma: Drivers of Drug Resistance and Prospective Therapeutic Targets. Int J Mol Sci. 2022 Sep 1;23(17):9985. https://doi.org/10.3390/ijms23179985
17. Spirina LV, Usynin YA, Yurmazov ZA, Slonimskaya EM, Kolegova ES, Kondakova IV. [Transcription factors NF-kB, HIF-1, HIF-2, growth factor VEGF, VEGFR2 and carboanhydrase IX mRNA and protein level in the development of kidney cancer metastasis]. Mol Biol (Mosk). 2017;51(2):372–377. https://doi.org/10.7868/S0026898417020197

Информация об авторах:

Богданова Вероника Александровна – лаборант-исследователь, ассистент кафедры биохимии и молекулярной биологии с курсом клинической лабораторной диагностики, ФГБОУ ВО «Сибирский государственный медицинский университет» Министерства здравоохранения Российской Федерации, г. Томск, Российская Федерация
ORCID: https://orcid.org/0009-0003-8473-4182, SPIN: 8903-4911, AuthorID: 1250988

Спирина Людмила Викторовна ✉ – д.м.н., ведущий научный сотрудник лаборатории биохимии опухолей, Научно-исследовательский институт онкологии – филиал ФГБНУ «Томский национальный исследовательский медицинский центр Российской академии наук», г. Томск, Российская Федерация; профессор кафедрой биохимии и молекулярной биологии с курсом клинической лабораторной диагностики, ФГБОУ ВО «Сибирский государственный медицинский университет» Министерства здравоохранения Российской Федерации, г. Томск, Российская Федерация
ORCID: https://orcid.org/0000-0002-5269-736X, SPIN: 1336-8363, AuthorID: 441893, ResearcherID: A-7760-2012, Scopus Author ID: 36960462500

Чижевская Светлана Юрьевна – д.м.н., врач-онколог высшей категории, ведущий научный сотрудник отделения опухолей головы и шеи, Научно-исследовательский институт онкологии – филиал ФГБНУ «Томский национальный исследовательский медицинский центр Российской академии наук», г. Томск, Российская Федерация
ORCID: https://orcid.org/0000-0003-2974-4778, SPIN: 9561-3382, AuthorID: 560288, ResearcherID: C-8960-2012, Scopus Author ID: 23033628800

Ковалева Ирина Владимировна – к.м.н., ассистент кафедры биохимии и молекулярной биологии с курсом клинической лабораторной диагностики, ФГБОУ ВО «Сибирский государственный медицинский университет» Министерства здравоохранения Российской Федерации, г. Томск, Российская Федерация; ассистент кафедры клинической и лабораторной диагностики, ФГБОУ ВО «Воронежский государственный медицинский университет им Н. Н. Бурденко» Министерства здравоохранения Российской Федерации, г. Воронеж, Российская Федерация
ORCID: https://orcid.org/0000-0003-2964-9041, SPIN: 9737-7086, AuthorID: 1076520, ResearcherID: HLQ-0894-2023, Scopus Author ID: 57215197522

Никульников Константин Валерьевич – врач-онколог отделения опухолей головы и шеи, Научно-исследовательский институт онкологии – филиал ФГБНУ «Томский национальный исследовательский медицинский центр Российской академии наук», г. Томск, Российская Федерация
ORCID: https://orcid.org/0009-0004-7211-7686, SPIN: 5258-7989, AuthorID: 1191435, ResearcherID: LXB-3679-2024

Меркулов Евгений Дмитриевич – лаборант кафедры биохимии и молекулярной биологии с курсом клинической лабораторной медицины, ФГБОУ ВО «Сибирский государственный медицинский университет» Министерства здравоохранения Российской Федерации, г. Томск, Российская Федерация
ORCID: https://orcid.org/0000-0002-7082-9389, SPIN: 8716-0505, AuthorID: 1274379, ResearcherID: GPK-8198-2022

Вклад авторов:

Богданова В. А. – написание исходного текста, итоговые выводы, участие в разработке учебных программ и их реализации, доработка текста, итоговые выводы;
Спирина Л. В. – научное руководство, концепция исследования, развитие методологии;
Чижевская С. Ю. – участие в разработке учебных программ и их реализации, доработка текста, итоговые выводы;
Ковалева И. В. – участие в разработке учебных программ и их реализации;
Никульников К. В. – участие в разработке учебных программ и их реализации;
Меркулов Е. Д. – статистическая обработка данных.

Южно-Российский онкологический журнал. 2025. Т. 6, № 3. С. 16-25
https://doi.org/10.37748/2686-9039-2025-6-3-2
https://elibrary.ru/aenylo
3.1.6. Онкология, лучевая терапия.
ОРИГИНАЛЬНАЯ СТАТЬЯ

CC BY 4.0

Клиническое применение ксенон-кислородной терапии в коррекции нарушений нейропсихологического и адаптационного статуса молодых пациенток с диагнозом гормонозависимый рак молочной железы в условиях тотальной овариальной супрессии

Н. Н. Попова[1,2]✉, А. И. Шихлярова[1], Д. А. Розенко[1], Л. Н. Ващенко[1], А. Ю. Арджа[1,2], Е. А. Марыков[1]

[1] ФГБУ «Национальный медицинский исследовательский центр онкологии» Министерства здравоохранения Российской Федерации, г. Ростов-на-Дону, Российская Федерация
[2] ФГБОУ ВО «Ростовский государственный медицинский университет» Министерства здравоохранения Российской Федерации, г. Ростов-на-Дону, Российская Федерация
✉ natalyaanest@mail.ru

РЕЗЮМЕ

Цель исследования. Оценить клиническую эффективность применения активационной ксенон-кислородной терапии (ККТ) в коррекции нейропсихологического и адаптационного статуса у пациенток с диагнозом гормонозависимый рак молочной железы (РМЖ) в условиях овариоэктомии.
Пациенты и методы. Проанализировали данные интенсивности клинических симптомов, динамику адаптационных реакций (АР) с расчетом коэффициента соотношения антистресс/стресс, а также биоэлектрическую активность мозга 36 пациенток молодого возраста с диагнозом гормонозависимый РМЖ с клиническими признаками постмастэктомического (ПМЭС) и ранними признаками постовариоэктомического синдрома (ПОЭС).
Результаты. При определении структуры частоты встречаемости стресса и антистрессорных реакций достоверно установлено, что после овариоэктомии, нормотипы наблюдались в 11,3 % случаях. Основная выборка представлена реакцией стресс. Анализ структуры АР у пациенток с проявлениями ПМЭС и ПОЭС продемонстрировал явное преимущество применения ККТ. На этапе реабилитации у пациенток в группе без ККТ не выявлено полного восстановления структуры АР до исходных цифр. Реакция стресс составляла 58,7 % случаев. В группе с ККТ в эти же сроки преобладали антистрессорные реакции. Реакция стресс не зафиксирована вовсе. При анализе биоэлектрической активности мозга у больных РМЖ после двух гормонредуцирующих операций отмечали значительные изменения спектральной мощности электроэнцефалографии (ЭЭГ) с формированием сбалансированного состояния процессов возбуждения и торможения мозга.
Заключение. Несомненно, ксенон в качестве биологически активного фактора служит триггером запуска каскада сложных функциональных преобразований на уровне регуляторных систем организма. Сформированный после терапии пул антистрессорных реакций ярко демонстрировал высокую значимость биотропного действия ксенона в нормализации адаптационного статуса организма женщин.

Ключевые слова: ксенон-кислородная терапия, гормонозависимый рак молочной железы, постмастэктомический синдром, постовариоэктомический синдром

Для цитирования: Попова Н. Н., Шихлярова А. И., Розенко Д. А., Ващенко Л. Н., Арджа А. Ю., Марыков Е. А. Клиническое применение ксенон-кислородной терапии в коррекции нарушений нейропсихологического и адаптационного статуса молодых пациенток с диагнозом гормонозависимый рак молочной железы в условиях тотальной овариальной супрессии. Южно-Российский онкологический журнал. 2025; 6(3): 16-25. https://doi.org/10.37748/2686-9039-2025-6-3-2, https://elibrary.ru/aenylo

Для корреспонденции: Попова Наталья Николаевна – врач анестезиолог-реаниматолог отделения анестезиологии и реанимации, ФГБУ «Национальный медицинский исследовательский центр онкологии» Министерства здравоохранения Российской Федерации, г. Ростов-на-Дону, Российская Федерация; ассистент кафедры онкологии, ФГБОУ ВО «Ростовский государственный медицинский университет» Министерства здравоохранения Российской Федерации, г. Ростов-на-Дону, Российская Федерация
Адрес: 344037, Российская Федерация, г. Ростов-на-Дону, ул. 14-я линия, д. 63
E-mail: natalyaanest@mail.ru
ORCID: https://orcid.org/0000-0002-3891-863X, SPIN: 5071-5970, AuthorID: 854895, Scopus Author ID: 57215858399

Соблюдение этических стандартов: в работе соблюдались этические принципы, предъявляемые Хельсинкской декларацией Всемирной медицинской ассоциации (World Medical Association Declaration of Helsinki, 1964, ред. 2013). Исследование проведено с разрешения Комитета по Этике ФГБУ «Национальный медицинский исследовательский центр онкологии» Министерства здравоохранения Российской Федерации (протокол № 5 от 14.09.2019). Информированное согласие получено от всех участников исследования

Финансирование: работа проведена при поддержке ФГБУ «Национальный медицинский исследовательский центр онкологии» Министерства здравоохранения Российской Федерации

Конфликт интересов: все авторы заявляют об отсутствии явных и потенциальных конфликтов интересов, связанных с публикацией настоящей статьи

Статья поступила в редакцию 23.01.2025; одобрена после рецензирования 03.07.2025; принята к публикации 12.08.2025

© Попова Н. Н., Шихлярова А. И., Розенко Д. А., Ващенко Л. Н., Арджа А. Ю., Марыков Е. А., 2025

South Russian Journal of Cancer. 2025. Vol. 6, No. 3. P. 16-25
https://doi.org/10.37748/2686-9039-2025-6-3-2
https://elibrary.ru/aenylo
ORIGINAL ARTICLE

Clinical use of xenon-oxygen therapy to restore neuropsychological and adaptive status in young women with hormone-dependent breast cancer after total ovarian suppression

N. N. Popova[1,2]✉, A. I. Shikhlyarova[1], D. A. Rozenko[1], L. N. Vashchenko[1], A. Yu. Ardzha[1,2], E. A. Marykov[1]

[1] National Medical Research Centre for Oncology, Rostov-on-Don, Russian Federation
[2] Rostov State Medical University, Rostov-on-Don, Russian Federation
✉ natalyaanest@mail.ru

ABSTRACT

Purpose of the study. The objective of this study is to evaluate the clinical effectiveness of activation xenon-oxygen therapy (XOT) in correcting neuropsychological and adaptive status in patients diagnosed with hormone-dependent breast cancer who have undergone total ovariectomy.
Patients and methods. We analyzed data on the intensity of clinical symptoms, the dynamics and intensity of adaptive responses (AR) with calculation of the anti-stress/stress ratio, as well as the bioelectric brain activity of 36 young patients diagnosed with hormone-dependent breast cancer, presenting with clinical signs of post-mastectomy syndrome (PMES) and early signs of post-ovariectomy syndrome (POES).
Results. In determining the distribution of stress and anti-stress reactions, a postoperative phase transition from a physiological to a pathological state was reliably established. In the postoperative period following ovariectomy, normal reaction types were observed in 11.3 % of cases. The predominant response was the stress reaction. Analysis of AR structure in patients with PMES and POES manifestations demonstrated a clear advantage for XOT. During rehabilitation, patients in the non-XOT group did not achieve full restoration of AR structure to baseline values, with the stress response persisting in 58.7 % of cases. In contrast, the XOT group demonstrated anti-stress reactions, with no stress reactions detected. Furthermore, analysis of the bioelectric activity of the brain in patients after two hormone-reducing surgeries revealed significant alterations in the spectral power of the electroencephalogram (EEG). These changes were indicative of a balanced state of excitation and inhibition, suggesting an equilibrium in neural processes underlying cognitive function.
Conclusion. Xenon, as a biologically active factor, functions as a catalyst for complex functional transformations within the body's regulatory systems. Xenon-based therapy induces a substantial reduction in stress reactions, highlighting the pronounced biotropic effect of xenon in restoring the adaptive status of the female body.

Keywords: xenon-oxygen therapy, hormone-dependent breast cancer, post-mastectomy syndrome, postovariectomy syndrome

For citation: Popova H. N., Shikhlyarova A. I., Rozenko D. A., Vashchenko L. N., Ardzha A. Yu., Marykov E. A. Clinical use of xenon-oxygen therapy to restore neuropsychological and adaptive status in young women with hormone-dependent breast cancer after total ovarian suppression. South Russian Journal of Cancer. 2025; 6(3): 16-25. (In Russ.). https://doi.org/10.37748/2686-9039-2025-6-3-2, https://elibrary.ru/aenylo

For correspondence: Natalia N. Popova – Cand. Sci. (Med.), MD, Anesthesiologist-Resuscitator, Anesthesiology and Resuscitation Department, National Medical Research Centre for Oncology, Rostov-on-Don, Russian Federation; Assistant, Department of Oncology, Rostov State Medical University, Rostov-on-Don, Russian Federation
Address: 63 14 line str., Rostov-on-Don 344037, Russian Federation
E-mail: natalyaanest@mail.ru
ORCID: https://orcid.org/0000-0002-3891-863X
SPIN: 5071-5970, AuthorID: 854895
Scopus Author ID: 57215858399

Compliance with ethical standards: the study was carried out in compliance with the ethical principles set forth in the World Medical Association Declaration of Helsinki, 1964, ed. 2013. Approval was obtained from the Ethics Committee of the National Medical Research Centre for Oncology (Protocol No. 5, September 14, 2019). Informed consent was obtained from all participants of the study

Funding: the work was supported by National Medical Research Centre for Oncology

Conflict of interest: the authors declare that there are no obvious and potential conflicts of interest associated with the publication of this article

The article was submitted 23.01.2025; approved after reviewing 03.07.2025; accepted for publication 12.08.2025

АКТУАЛЬНОСТЬ

В России, как и в мире, в структуре заболеваемости и смертности рак молочной железы (РМЖ) занимает первое место. И весьма очевидно, что оказание полноценной специализированной помощи имеет важную роль в увеличении продолжительности и улучшении качества жизни онкологических больных. Согласно основному стандарту, противоопухолевая терапия больных РМЖ включает хирургическое и химиотерапевтическое лечение, а также применение гормонотерапии, которая базируется на принадлежности опухоли к суррогатным фенотипам и определении активности экспрессии эстрогеновых и прогестероновых рецепторов. Гормонотерапия у пациенток пременопаузального возраста направлена на полную или частичную супрессию функции яичников. При этом существует несколько направлений гормонотерапии: использование тамоксифена, ингибиторов ароматазы, хирургическая кастрация, лучевая абляция, применение агонистов лютеинизирующего рилизинг-гормона и др. [1].

Вместе с тем в клинических ситуациях, когда есть сочетание гормонозависимого РМЖ и генитальной патологии, двусторонняя овариоэктомия является методом выбора. К сожалению, при полноценном противоопухолевом лечении у этих пациенток наблюдается ряд негативных изменений психологического и функционального характера, которые имеют несколько предпосылок. Известно, что существует исходная психологическая особенность женщин с онкопатологией молочных желез и/или опухолевым поражением органов малого таза, которая заключается в превалировании так называемого «фемининного фактора», который позиционируется как проявление негативных реакций в интимной сфере и семейных отношениях [2]. Помимо этого, после калечащей и, как правило, эстетически неполноценной операции на молочной железе пациенткам предстоит перенести кастрирующую операцию. Овариоэктомия радикально меняет нормальный гормональный статус, что, в свою очередь, провоцирует развитие тяжелых кардиологических, сосудистых и нейровегетативных нарушений. По данным В. А. Кулавского (2016), у 75–90 % пациенток постовариоэктомический синдром (ПОЭС) проявляется в виде дезадаптивных функциональных расстройств и резкого психоэмоционального напряжения с явным подавлением защитных реакций организма от внутренних и внешних стрессорных факторов воздействия [3]. В результате у женщин ожидаемо формируется определенный негативный психологический паттерн с выраженными изменениями в сфере общения, неадекватными реакциями на проводимую терапию и болевую симптоматику. В качестве основной заместительной гормональной терапии, способной нивелировать дефекты гормонального статуса, является применение лекарственных средств с активным эстрогенным, андрогенным и гестагенным эффектами. Однако у пациенток с эстрогензависимыми злокачественными опухолями молочной железы данная терапия фактически противопоказана [4]. В итоге появляется дилемма выбора методов безопасной восстановительной терапии для пациенток с гормонозависимым РМЖ в условиях тотальной овариальной супрессии.

При современных возможностях оказания онкологической помощи населению актуально внедрение различных методов сопроводительной терапии с преобладающим защитным механизмом действия, направленным на коррекцию стрессорных реакций с возможностью нормализации нейроэндокринного и кардиоваскулярного статуса, а также проведение психосоциальной реабилитации [2]. Приоритетом отечественной науки остается теоретическое обоснование и практическое использование технологий активационной терапии на основе открытия закономерности развития общих неспецифических адаптационных реакций антистрессорного типа.

В данном контексте следует рассматривать инертный газ ксенон в качестве возможного составляющего терапии восстановления. Благодаря многообразию биологических свойств и уникальному спектру клинических эффектов ксенон всё чаще находит активное применение в медицине в качестве профилактического и терапевтического агента. В зависимости от пропорционального состава газовой смеси ксенон-кислородная терапия (ККТ) приводит к нормализации психоэмоционального состояния, нивелированию эмоционального компонента болевых ощущений, а также обладает противовоспалительным, иммуностимулирующим, антигипоксическим и ноотропным действием [5]. В онкологии сопроводительная терапия с использованием инертного газа ксенона продемонстрировала свою эффективность в улучшении показателей функционального состояния пациентов на различных этапах противоопухолевого лечения,

а также при прогрессировании опухолевого процесса и выраженном болевом синдроме [6, 7].

Однако изучение динамики нейропсихологических и адаптационных изменений у пациенток репродуктивного возраста с диагнозом гормонозависимый РМЖ в условиях тотальной овариальной супрессии с возможностью ликвидации негативной симптоматики при использовании ККТ заслуживает дальнейшего изучения.

Цель исследования: оценить клиническую эффективность применения активационной ККТ в коррекции нейропсихологического и адаптационного статуса у пациенток с диагнозом гормонозависимый РМЖ в условиях тотальной овариальной супрессии и постхирургического климакса.

ПАЦИЕНТЫ И МЕТОДЫ

Настоящее исследование было утверждено в соответствие с протоколом экспертизы по этике ФГБУ «Национальный медицинский исследовательский центр онкологии» Министерства здравоохранения Российской Федерации (протокол № 5 от 14.09.2019 г.). Участникам исследования были предоставлены данные о применении и противопоказаниях ККТ, после чего пациенты дали письменное информированное согласие на проведение восстановительной терапии и обработку персональных данных в соответствии с общепринятыми этическими стандартами.

Исследовали и анализировали данные нейропсихологического и адаптационного статуса у 36 пациенток в возрасте 36–45 лет с основным диагнозом гормонозависимый РМЖ и сопутствующей генитальной патологией, находившихся на хирургическом лечении в ФГБУ «Национальный медицинский исследовательский центр онкологии» Министерства здравоохранения Российской Федерации с клиническими признаками постмастэктомического (ПМЭС) и ранними признаками ПОЭС. Учитывая факт сочетания гормонозависимого РМЖ и генитальной патологии, а также желание досрочного прекращения фертильной функции, всем пациенткам проведено хирургическое лечение, включающее двустороннюю овариоэктомию. 19 пациенткам с диагнозом гормонозависимый РМЖ с клиническими симптомами ПМЭС и ПОЭС в качестве ранней послеоперационной реабилитации проводили курс ККТ. Возрастная медиана в данной группе составила 37 лет, средний возраст 39,7 ± 1,3 года. Группа сравнения состояла из 17 пациенток с аналогичной патологией и назначением стандартного лечения. В группе сравнения возрастная медиана была 36 лет, средний возраст 37,1 ± 1,7 года. Критерием исключения из исследования являлось наличие нарушений функции дыхательного центра, психических расстройств, декомпенсированной патологии, а также проведение химиотерапии. По классификации TNM-8 (2015 г.), распространенность опухолевого процесса в группе с ККТ представлена: pT1N1M0–3 (15,7 %), pT2N1M0–11 (57,9 %), pT3N0M0–5 (26,4 %); в группе сравнения: pT1N1M0–2 (11,8 %), pT2N1M0–10 (58,7 %), pT3N0M0–5 (29,5 %). По возрастным и клиническим показателям группы сопоставимы, различия в показателях статистически недостоверны ($p < 0,2$).

Методика ККТ заключалась в последовательном проведении пяти ингаляционных процедур с 3-х суток после проведения овариоэктомии смесью кислорода и препаратом КсеМед® (ксенон медицинский РУ № ЛС-000121). Определение первоначального процентного содержания инертного газа базировалось на минимальном пороге клинического восприятия препарата пациентом. Каждая последующая процедура характеризовалась реципрокным снижением экспозиции от изначальных 25 до 10 минут завершающей ингаляции. При этом в соответствии с экспоненциальной зависимостью и коэффициентом 0,8 проводили увеличение расчетной концентрации ксенона от 15 % до 25 %. Все процедуры ККТ проводились анестезиологами в условиях активного контроля сердечно-сосудистых и респираторных данных.

Для оценки состояния нейропсихологического и адаптационного статуса пациенток до овариоэктомии на 3-и и 9-е сутки раннего послеоперационного периода определяли:

1. Менопаузальный индекс (МПИ) (Kupperman H.), в котором учитывали различные нейровегетативные проявления по балльной шкале. Легкая форма течения (12–34 балла) характеризовалась удовлетворительным состоянием пациентки, при средней (35–58 балла) снижение работоспособности и ухудшение общего состояния. Тяжелая форма (более 58 баллов) сопровождалась выраженными нейровегетативными и эмоциональными симптомами [8].
2. Динамика интенсивности клинических симптомов прослежена с помощью стандартизирован-

ного опросника ESAS (The Edmonton Symptom Assessment System), рекомендованного для оценки функционального состояния онкологических больных. С интенсивностью от 1 до 10 баллов оценивались: нарушение общего состояния, сна и аппетита, тошнота, слабость, подавленность, тревожность, одышка, боль [9].

3. Тип общих неспецифических адаптационных реакций (АР) проводили по средствам оценки лейкограммы Шиллинга с определением сигнального критерия по уровню лимфоцитов (Лф). Так, при стрессе Лф составляют менее 20 %, при реакции тренировки – 21–27 %, при спокойной активации – 28–33 %, при повышенной активации – 33–40 %, реакция переактивации – свыше 40 %. Количественным составом моноцитов, эозинофилов, нейтрофилов и общего числа лейкоцитов фиксировали степень напряженности АР с расчетом коэффициента соотношения антистресс/стресс [10].
4. Функциональное состояние центральной нервной системы (ЦНС) у пациенток с диагнозом гормонозависимый РМЖ до и после тотальной овариальной супрессии оценивали по данным биоэлектрической активности электроэнцефалографии (ЭЭГ) при помощи многоканального электроэнцефалографа «Энцефалан ЭЭГР 19/26» в 19 стандартных монополярных отведениях. Спектральная мощность ЭЭГ рассчитывалась с помощью Фурье преобразования в диапазоне частот 0,5–18,0 Гц в условиях спокойного бодрствования пациента с закрытыми глазами. Числовые ряды спектральной мощности подвергались логарифмированию с проведением анализа rANOVA.

Статистический анализ

Статистическую обработку данных проводили с помощью пакета программ «SPSS Statistics 10.0 for Windows». Статистически значимыми различия считали при $p < 0,05$.

РЕЗУЛЬТАТЫ ИССЛЕДОВАНИЯ

При анализе субъективных данных, по опроснику МПИ установлено, что на 3-и сутки после овариоэктомии у всех 36 пациенток преобладала депрессивная симптоматика в виде тревожности в 35 (95,4 %), апатии в 32 (86,5 %), нарушений сна в 32 (86,5 %) случаях. Вегетативные симптомы имели довольно выраженные проявления в виде транзиторного повышения артериального давления у 22 (61,6 %), потливости и приливов жара у 24 (67,2 %), головной боли и головокружения у 28 (78,4 %) пациенток. При этом легкая степень ПОЭС встречалась с наименьшей частотой 7,4 %, а доминировала тяжелая степень 72,8 % случаев. После ККТ отмечено статистически значимое снижение МПИ средней и тяжелой степени (в 4,8 и 2,4 раза соответственно) с заметными уменьшениями цифровых значений ($p < 0,05$) (табл. 1).

Определено, что изменение коэффициента МПИ имеет четкую зависимость от проводимой ККТ, что наблюдалось в сравнении с группой прошедших стандартное лечение.

По результатам стандартизированного опросника онкологических пациентов ESAS у пациенток с диагнозом гормонозависимый РМЖ и овариоэктомией определили, что в зависимости от методики проводимого лечения, в том числе с применением

Таблица 1. Показатели степени тяжести ПОЭС в послеоперационном периоде у пациенток с гормонозависимым РМЖ в зависимости от применяемой терапии

Степень тяжести ПОЭС	3-и сутки после овариоэктомии, *n* = 36		Группа с ККТ (9-е сутки после овариоэктомии), *n* = 19		Группа без ККТ (9-е сутки после овариоэктомии), *n* = 17	
	%	баллы	%	баллы	%	баллы
Легкая	7,4	22,5 ± 3,4	74,5	19,2 ± 2,6	11,9	24,3 ± 2,8 *p* = 0,8
Средняя	19,8	41,1 ± 3,1	12,9	37,1 ± 1,2	58,6	48,7 ± 1,3* *p* = 0,02
Тяжелая	72,8	61,2 ± 4,1	12,6	54,0 ± 1,1	29,5	68,1 ± 2,2* *p* = 0,001

Примечание: * – статистически значимое отличие показателей в группах исследования ($p < 0,05$); ККТ – ксенон-кислородная терапия

ККТ, наблюдались различные клинические проявления (табл. 2).

По результатам определено, что в 3,2 раза по сравнению с группой без ККТ отмечено снижение симптомов плохого самочувствия, в 5,8 раз – состояния слабости, в 2,8 раза снизилась частота проявлений тревожности, подавленности и нарушений сна ($p < 0,05$).

Анализ структуры АР у пациенток с гормонозависимым РМЖ с клиническими проявлениями ПМЭС и ПОЭС продемонстрировал явное преимущество применения ККТ. При определении исходного (до овариоэктомии) адаптационного статуса у больных РМЖ выявили, что реакции повышенной и спокойной активации составляли 33,4 % и 22,4 %, соответственно. Реакция тренировки выявлена у 33,4 % пациенток, реакция острого стресса определена у 11,2 % пациенток. Общегрупповой интегральный коэффициент антистресс/стресс составлял 8 у. е. Таким образом, предоперационное состояние пациенток, уже перенесших радикальное хирургическое лечение на молочной железе, имело относительно сбалансированный функциональный характер. При дальнейшем определении структуры частоты встречаемости стресса и антистрессорных реакций достоверно установлен послеоперационный фазовый переход из физиологического состояния в патологическое. Непосредственно после операции, такие нормотипы, как спокойная и повышенная активации, отсутствовали, а реакция тренировки наблюдалась в 11,3 % случаях. Основной объем выборки составлял кластер реакции стресс – 88,7 %, с соответствующим крайне низким коэффициентом антистресс/стресс 0,12 у. е. На 9-е сутки послеоперационного периода у пациенток в группе без ККТ не выявлено полного восстановления структуры АР до исходных цифр. Реакция стресс составляла 58,7 % случаев. В 40 % случаев отмечалось наличие антистрессорных реакций повышенной активации и тренировки, антистресс/стресс оставался очень низким – 0,68 у. е., что в 12,2 раза меньше исходного. В группе с применением восстановительного лечения в схеме с ККТ в эти же сроки преобладали антистрессорные реакции спокойной активации в 52,7 %

Таблица 2. Показатели стандартизированного опросника ESAS у пациенток с диагнозом гормонозависимый РМЖ в условиях тотальной овариальной супрессии

Показатель	3-и сутки после овариоэктомии, $n = 36$		Группа с ККТ (9-е сутки после овариоэктомии), $n = 19$		Группа без ККТ (9-е сутки после овариоэктомии), $n = 17$	
	%	баллы	%	баллы	%	баллы
Плохое самочувствие	78,4	5,8 ± 2,4	26,3	1,1 ± 0,1	86,0	5,6 ± 0,2* $p = 0,02$
Боль	67,2	5,2 ± 2,6	13,2	1,1 ± 0,3	34,2	4,8 ± 0,2* $p = 0,8$
Одышка	5,6	1,7 ± 0,1	5,2	1,4 ± 0,2	5,6	1,7 ± 0,1 $p = 0,01$
Тошнота	25,2	2,2 ± 0,5	5,2	1,1 ± 0,2	11,8	2,6 ± 0,8 $p = 0,8$
Слабость	25,2	3,9 ± 1,1	13,2	1,2 ± 0,1	75,4	6,8 ± 0,2* $p = 0,03$
Подавленность	78,4	5,9 ± 2,5	13,2	1,9 ± 0,2	34,2	2,2 ± 1,2* $p = 0,01$
Нарушение сна	100	6,2 ± 2,9	36,8	3,7 ± 0,2	87,0	4,9 ± 2,8* $p = 0,04$
Нарушение аппетита	25,2	2,7 ± 1,9	36,8	3,6 ± 1,2	34,8	3,8 ± 1,2 $p = 0,8$
Тревожность	95,2	5,9 ± 2,7	26,3	1,9 ± 0,1	58,8	6,5 ± 0,2* $p = 0,01$

Примечание: * – статистически значимое отличие показателей в группах с ККТ и без таковой ($p < 0,05$); ККТ – ксенон-кислородная терапия

случаев, реакция тренировки в 26,3 % случаев, повышенная активация в 21,1 % случаев. При этом реакция стресс не зафиксирована вовсе (рис. 1). Коэффициент антистресс/стресс был высокий и составлял 10 у. е., что является его максимальным значением, превышающим в 15,2 раза показатели в группе без ККТ. Данные изменения структуры АР и величины коэффициента антистресс/стресс отражали динамику развития патологических процессов в рамках интегральной реакции стрессорного характера, а также нормализацию функциональных изменений с развитием устойчивых антистрессорных реакций под действием ККТ.

Оценка трансформации частотных показателей ЭЭГ под влиянием негативных факторов во время проведения противоопухолевой терапии и активных воздействий восстановительной ККТ отобразили системный ответ реагирования организма пациентов на коррекцию двух патологических синдромов. В ранее проведенных исследованиях Л. Я. Розенко и соавт. (2017) установлено, что у пациентов с удаленными церебральными метастазами на этапе лучевой терапии под влиянием ксенона наступало улучшение функционального состояния ЦНС и уменьшались выраженные побочные реакции противоопухолевой терапии [7].

По результатам нашего исследования, у больных РМЖ с овариоэктомией на ЭЭГ отмечалось значительное снижение мощности тета- и дельта-ритмов при умеренном росте мощности бета-ритма относительно значений до проведения овариоэктомии (табл. 3). Изменение прироста спектральной

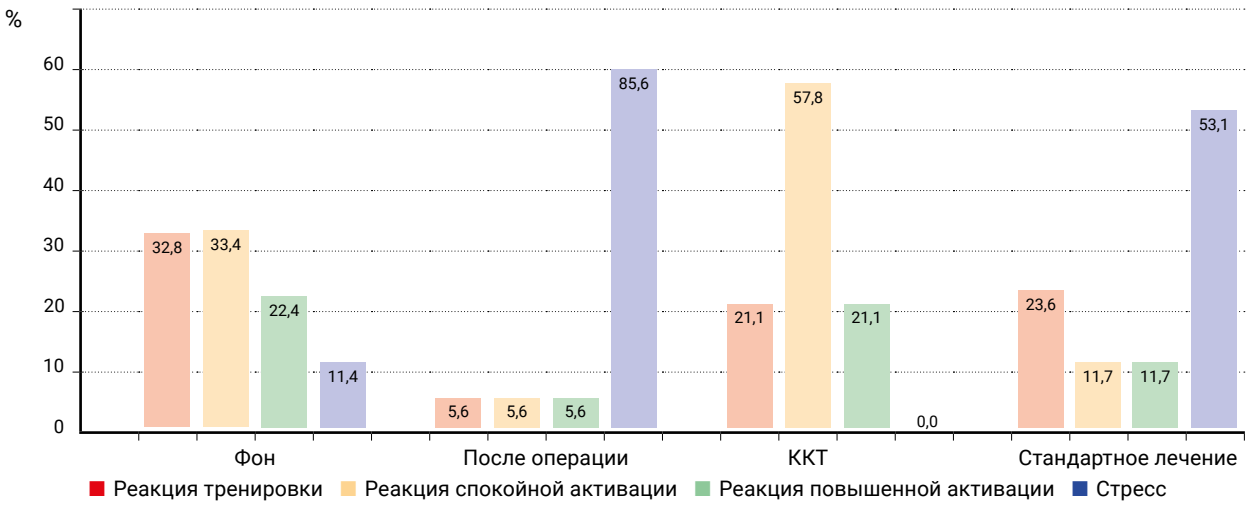

Рис. 1. Динамика соотношения стресса и антистрессорных реакций у пациенток с гормонозависимый РМЖ в условиях симультанного течения ПМЭС и ПОЭС

Таблица 3. Показатели средних значений спектральной мощности ЭЭГ у пациенток с диагнозом гормонозависимый РМЖ в условиях тотальной овариальной супрессии

Показатели	Группа с ККТ, *n* = 19			Группа без ККТ, *n* = 17		
	Исходные данные	3-и сутки после операции	9-е сутки после операции	Исходные данные	3-и сутки после операции	9-е сутки после операции
Альфа	348,5 ± 2,7	187,5 ± 17,2* *p* = 0,02	327,6 ± 34,1* *p* = 0,02	273,5 ± 17,4	180,4 ± 16,1* *p* = 0,02	156,1 ± 23,4 *p* = 0,4
Бета	27,8 ± 1,6	43,4 ± 2,1* *p* = 0,03	22,1 ± 1,8* *p* = 0,05	27,1 ± 2,7	46,3 ± 2,4* *p* = 0,05	21,3 ± 1,7* *p* = 0,05
Дельта	56,3 ± 5,1	33,6 ± 4,7* *p* = 0,03	85,1 ± 8,5* *p* = 0,02	53,6 ± 5,7	36,7 ± 4,7* *p* = 0,05	41,5 ± 4,2 *p* = 0,08
Тета	45,7 ± 6,2	26,7 ± 4,1* *p* = 0,05	65,4 ± 4,1* *p* = 0,03	46,4 ± 3,1	28,2 ± 3,1* *p* = 0,05	33,8 ± 3,6 *p* = 0,2

мощности альфа-ритма в высокочастотном поддиапазоне (10,3–11,3 Гц) и снижение мощности низко- и среднечастотных поддиапазонов альфа-ритма свидетельствовало об слабой стрессоустойчивости и повышенной функциональной нагрузке в раннем послеоперационном периоде. Данные нашего исследования соотносятся с общепризнанными данными (Rodriguez-Larios J. и соавт., 2019) и характеризуют изменения у наших пациенток как тревожное состояние с выраженным психоэмоциональным напряжением, что подтверждалось субъективными данными опроса [11].

При завершении лечения анализ rANOVA показал статистически значимые различия в биоэлектрической активности мозга у пациенток с ПМЭС и ПОЭС ($F(25) = 5{,}7$, $p = 0{,}001$) в условиях восстановительной ККТ и без нее. В группе с ККТ спектральная мощность ЭЭГ была значительно выше в поддиапазоне частот 5,6–7,8 Гц тета-ритма (df = 94; $p < 0{,}001$), 2,5–2,9 Гц дельта-ритма (df = 94; $p < 0{,}001$), альфа-ритма 8,1–9,8 Гц (df = 94; $p < 0{,}001$) и ниже в диапазоне частот альфа-ритма 11,0–11,5 Гц (df = 94; $p < 0{,}001$). В группе пациенток без ККТ, по завершении лечения в сравнении с данными ЭЭГ после овариоэктомии установлено статистически значимое снижение мощности дельта-ритма в частоте 2,2 Гц, тета-ритма в частотах 6,9 и 7,8 Гц, альфа-ритма в частотах 8,1–12,5 Гц. Влияние ККТ четко проявилось значительным увеличением мощности функционально значимого среднечастотного поддиапазона 9,6 Гц альфа-ритма и снижении мощности бета-ритма в частотах 12,3 и 12,5 Гц. Замедление ритмической активности бета-ритма клинически проявлялось выраженной психоэмоциональной релаксацией пациенток с ПМЭС и ПОЭС.

ОБСУЖДЕНИЕ

В данном исследовании проведен анализ результатов лечения сложной клинической группы пациенток репродуктивного возраста с диагнозом гормонозависимый РМЖ в условиях тотальной овариальной супрессии с проявлением ПМЭС и ранними признаками ПОЭС.

Ранее установлено, что негативное психологическое состояние у больных РМЖ обусловлено ожиданием отрицательных эстетических результатов операции, неблагоприятных последствий противоопухолевой терапии, что проявляется повышенной утомляемостью, ухудшением памяти, раздражительностью, выраженной эмоциональной лабильностью и отличается длительной коррекцией психологических дисфункций [12]. В то же время в условиях тотальной овариальной супрессии искусственно созданная гипоэстрогения моделирует сложные метаболические изменения в организме женщины задолго до фактического наступления естественной менопаузы. При этом возникают глубокие нейровегетативные и психоэмоциональные изменения, опосредованные ГАМК-эргической, ацетилхолиновой, дофаминовой, серотониновой, норадреналиновой и опиоидной системами [3, 4].

Известно, что основные механизмы, лимитирующие или фактически подавляющие развитие острых стрессорных реакций, непосредственно активируются в высших регуляторных центрах центральной нервной системы с формированием системных иммунно-гормональных отношений, процессов метаболизма, пролиферации и апоптоза [6].

Доказано, что ксенон как биологически активный агент является триггером сложных функциональных изменений процессов самоорганизации на уровне регуляторных и исполнительных систем организма. В исследовательских работах и клинической практике активно используются такие свойства ксенона, как модуляция апоптоза, воздействие на различные звенья иммунитета и окислительного стресса, а также его цитопротективные свойства при ишемии сердца, мозга, печени, почек. Исключительно ценные свойства ксенона дают возможность в полной мере использовать его воздействие с лечебной целью. Включение в схему терапии ксенона при адаптационных расстройствах, в том числе у лиц в состоянии перманентного психоэмоционального стресса, основано на действии инертного газа на стресс-реализующие и стресс-лимитирующие системы организма [5].

Вышеизложенные факты определили концепцию безопасной и эффективной восстановительной терапии для группы пациенток с ПМЭС и ПОЭС с проявлением депрессии и дисбалансом адаптационного статуса. Результаты нашего исследования продемонстрировали убедительную клиническую эффективность применения ККТ. Данные опросника качества жизни онкологических больных и результаты менопаузального индекса, явно показали регресс депрессивной и вегетативной симптоматики в группе с применением восстановительной ККТ. Также проведение ККТ способствовало формированию новых устойчивых антистрессорных реакций.

Так, в группе с ККТ 50 % общегрупповой выборки представлял кластер реакции спокойной активации, который характеризуется умеренным повышением активности иммунной и нейроэндокринной систем организма, а также сбалансированными изменениями регуляции энергетических, гормональных, пластических и биохимических процессов на всех иерархических уровнях организации. Коэффициент антистресс/стресс при использовании ККТ имел максимально возможное значение, так как не было ни единого случая проявления стрессорной реакции.

При анализе биоэлектрической активности мозга у больных РМЖ после двух гормонредуцирующих операций отмечали значительные изменения спектральной мощности ЭЭГ. Проведение ККТ привело к замедлению ритмической активности мозга за счет увеличения мощности в медленных частотах тета-, дельта-, альфа-ритмов и снижения мощности в быстрых частотах альфа- и бета-ритмов, что являлось сбалансированным состоянием процессов возбуждения и торможения мозга.

ЗАКЛЮЧЕНИЕ

Из вышеизложенного следует, что ксенон в качестве биологически активного фактора служит триггером запуска каскада сложных функциональных преобразований на уровне регуляторных систем организма. Сформированный после терапии пул антистрессорных реакций ярко демонстрировал высокую значимость биотропного действия ксенона в нормализации адаптационного статуса организма женщин. При этом применение ККТ при гормонозависимых подтипах РМЖ у женщин репродуктивного возраста в условиях тотальной супрессии яичников позволило получить выраженный клинический эффект в виде положительной динамики психоэмоционального состояния. Несомненно, в этих условиях создается возможность нивелировать проявление хирургической менопаузы с улучшением качества жизни и социальной реабилитации пациенток молодого возраста с гормонредуцирующими операциями.

Список источников

1. Тюляндин С. А., Артамонова Е. В., Жигулев А. Н., Жукова Л. Г., Королева И. А., Пароконная А. А. и др. Практические рекомендации по лекарственному лечению рака молочной железы. Практические рекомендации RUSSCO, часть 1. Злокачественные опухоли. 2023;13(3S2-1):157–200. https://doi.org/10.18027/2224-5057-2023-13-3s2-1-157-200, EDN: VMPFLQ
2. Пестерева Е. В., Чулкова В. А., Семиглазова Т. Ю., Ульрих Е. Г., Пестерева О. А. Оценка психологического статуса онкогинекологических больных в процессе психологической реабилитации. Ученые записки Первого Санкт-Петербургского государственного медицинского университета имени академика И. П. Павлова. 2018;25(1):62–67. https://doi.org/10.24884/1607-4181-2018-25-1-62-67, EDN: XMRNPF
3. Кулавский В. А., Кулавский Е. В., Зиганшин А. М. Хирургическая менопауза у женщин репродуктивного возраста. Акушерство, гинекология и репродуктология. 2016;10(4):105–113. https://doi.org/10.17749/2313-7347.2016.10.4.105-1133, EDN: YIFCZF
4. Юренева С. В., Ермакова Е. И. Менопауза и климактерическое состояние у женщины. Акушерство и гинекология. 2018;(7):32–38. https://dx.doi.org/10.18565/aig.2018.7.32-38, EDN: UVBYVM
5. Ушаков И. Б., Пятибрат А. О. Перспективы использования ксенона для коррекции и реабилитации функционального состояния у лиц экстремальных профессий. Медико-биологические и социально-психологические проблемы безопасности в чрезвычайных ситуациях. 2022;(4):40–54. https://doi.org/10.25016/2541-7487-2022-0-4-40-54, EDN: OMGXNR
6. Кит О. И., Франциянц Е. М., Меньшенина А. П., Моисеенко Т. И., Ушакова Н. Д., Попова Н. Н. и др. Роль плазмафереза и ксенонтерапии в коррекции острых последствий хирургической менопаузы у больных раком шейки матки. Научный журнал КубГАУ. 2016;117(03):1–15. Доступно по: https://ej.kubagro.ru/2016/03/pdf/29.pdf, Дата обращения: 30.06.2025.
7. Розенко Л. Я., Зинькович М. С., Арапова Ю. Ю., Протасова Т. П., Шихлярова А. И., Попова Н. Н. и др. Действие ксенона на пространственную организацию биоэлектрической активности мозга. Известия вузов. Северо-Кавказский регион. Естественные науки. 2017;(4-2(196-2)):111–118. https://doi.org/10.23683/0321-3005-2017-4-2-111-118, EDN: YLSFLJ

8. Вихляева Е. М. Постменопаузальная терапия. Влияние на связанные с менопаузой симптомы, течение хронических заболеваний и качество жизни. М: МЕД-прессинформ, 2008, 448 с. Доступно по: https://www.med-press.ru/upload/iblock/423/gbf72s0gxmdva923r9zgvdfup3tb7190/818964ae-1ce0-11dd-9939-001e8c162cbd_6ee11f24-ece9-11ee-8107-0c9d92c6800d.pdf, Дата обращения: 30.06.2025.
9. Ионова Т. И., Никитина Т. П., Новик А. А., Снеговой А. В. Практические рекомендации по оценке синдрома слабости у онкологических больных. Злокачественные опухоли: Практические рекомендации RUSSCO. 2017;7(3S2):586–591. https://doi.org/10.18027/2224-5057-20l7-7-3s2-582-585, EDN: XMKEUX
10. Шихлярова А., Жукова Г., Мащенко Н. Некоторые рекомендации и примеры по практическому проведению активационной терапии (по материалам работ Л. Х. Гаркави, Е. Б. Квакиной, М. А. Уколовой). Кардиометрия. 2015;(7):57–62. https://doi.org/10.12710/cardiometry.2015.7.6469
11. Rodriguez-Larios J, Alaerts K. Tracking Transient Changes in the Neural Frequency Architecture: Harmonic Relationships between Theta and Alpha Peaks Facilitate Cognitive Performance. J Neurosci. 2019 Aug 7;39(32):6291–6298. https://doi.org/10.1523/JNEUROSCI.2919-18.2019
12. Розенко Д. А., Шихлярова А. И., Ващенко Л. Н., Попова Н. Н., Арапова Ю. Ю., Арджа А. Ю. и др. Нейропсихологические особенности пациенток репродуктивного возраста с диагнозом рак молочной железы на этапе хирургического лечения с применением ксенон-кислородной терапии. Исследования и практика в медицине. 2021;8(3):10–20. https://doi.org/10.17709/2410-1893-2021-8-3-1, EDN: ZRPKRL

Информация об авторах:
Попова Наталья Николаевна ✉ – к.м.н., врач анестезиолог-реаниматолог отделения анестезиологии и реанимации, ФГБУ «Национальный медицинский исследовательский центр онкологии» Министерства здравоохранения Российской Федерации, г. Ростов-на-Дону, Российская Федерация; ассистент кафедры онкологии, ФГБОУ ВО «Ростовский государственный медицинский университет» Министерства здравоохранения Российской Федерации, г. Ростов-на-Дону, Российская Федерация
ORCID: https://orcid.org/0000-0002-3891-863X, SPIN: 5071-5970, AuthorID: 854895, Scopus Author ID: 57215858399

Шихлярова Алла Ивановна – д.б.н., профессор, старший научный сотрудник лаборатории изучения патогенеза злокачественных опухолей, ФГБУ «Национальный медицинский исследовательский центр онкологии» Министерства здравоохранения Российской Федерации, г. Ростов-на-Дону, Российская Федерация
ORCID: https://orcid.org/0000-0003-2943-7655, SPIN: 6271-0717, AuthorID: 482103, ResearcherID: Y-6275-2018, Scopus Author ID: 6507723229

Розенко Дмитрий Александрович – к.м.н., заведующий отделением анестезиологии и реанимации, ФГБУ «Национальный медицинский исследовательский центр онкологии» Министерства здравоохранения Российской Федерации, г. Ростов-на-Дону, Российская Федерация
ORCID: https://orcid.org/0000-0002-5563-484X, SPIN: 4658-5058, AuthorID: 917988

Ващенко Лариса Николаевна – д.м.н., профессор, заведующая отделением опухолей костей, кожи, мягких тканей и молочной железы, ФГБУ «Национальный медицинский исследовательский центр онкологии» Министерства здравоохранения Российской Федерации, г. Ростов-на-Дону, Российская Федерация
ORCID: https://orcid.org/0000-0002-7302-7031, SPIN: 5573-4396, AuthorID: 286598

Арджа Анна Юрьевна – к.м.н., врач-онколог отделения онкогинекологии, ФГБУ «Национальный медицинский исследовательский центр онкологии» Министерства здравоохранения Российской Федерации, г. Ростов-на-Дону, Российская Федерация; доцент кафедры онкологии, ФГБОУ ВО «Ростовский государственный медицинский университет» Министерства здравоохранения Российской Федерации, г. Ростов-на-Дону, Российская Федерация
ORCID: https://orcid.org/0000-0001-6787-3007, SPIN: 2519-7898, AuthorID: 951656

Марыков Егор Андреевич – врач анестезиолог-реаниматолог отделения анестезиологии и реанимации, ФГБУ «Национальный медицинский исследовательский центр онкологии» Министерства здравоохранения Российской Федерации, г. Ростов-на-Дону, Российская Федерация
ORCID: https://orcid.org/0000-0001-8516-9646, SPIN: 5134-6589, AuthorID: 1103822

Вклад авторов:
Попова Н. Н. – написание статьи;
Шихлярова А. И. – научное редактирование;
Розенко Д. А. – дизайн исследования;
Ващенко Л. Н. – научное редактирование;
Арджа А. Ю. – клиническое сопровождение исследования;
Марыков Е. А. – клиническое сопровождение исследования.

Южно-Российский онкологический журнал. 2025. Т. 6, № 3. С. 26-34
https://doi.org/10.37748/2686-9039-2025-6-3-3
https://elibrary.ru/gtrqsl
3.1.6. Онкология, лучевая терапия
ОРИГИНАЛЬНАЯ СТАТЬЯ

CC BY 4.0

Особенности клеточного цикла у больных колоректальным раком

О. И. Кит, Е. М. Франциянц, В. А. Бандовкина✉, И. В. Нескубина, С. А. Ильченко, Ю. А. Петрова, А. В. Снежко, М. А. Аверкин, П. Н. Габричидзе

ФГБУ «Национальный медицинский исследовательский центр онкологии» Министерства здравоохранения Российской Федерации, г. Ростов-на-Дону, Российская Федерация
✉ valerryana@yandex.ru

РЕЗЮМЕ

Цель исследования. Оценка показателей клеточного цикла в клетках опухоли и условно интактной кишки (линии резекции) у больных колоректальным раком (КРР) обоих полов.
Пациенты и методы. Исследование фаз клеточного цикла проводили у 36 мужчин и 36 женщин больных КРР – прямой кишки, с правосторонней и левосторонней локализацией. Средний возраст пациентов составил 66 лет. Степень дифференцировки опухоли у всех больных соответствовала G2. Никто из больных до операции не получал неоадъювантного лечения. В 10 % гомогенатах опухоли и линии резекции определяли фазы клеточного цикла на флуоресцентном анализаторе клеток Adamii LS (Корея). Для определения клеточного цикла использовали пропидий йодид (PI), специально подготовленный для ADAMII LS, содержащий PI и RNase A, который используется путем прямого окрашивания клеток без прохождения дополнительного этапа фиксации. Точный анализ интенсивности реагента позволял прибору различать клетки в фазах G0/G1 (покоящиеся клетки (G0) и клетки в ранней фазе G1), S и G2/M. Статистический анализ результатов проводили с помощью пакета программ Statistica 10.0.
Результаты исследования. Количество живых и мертвых клеток в исследуемых образцах, в большинстве случаев, было однотипным: у мужчин живых клеток от 56,6 до 73,6 %; мертвых клеток от 26,4 до 43,4 %, у женщин живых клеток от 60,8 до 77,3 %; мертвых клеток от 22,7 до 39,2 %. У мужчин в образцах опухолей левостороннего КРР максимальных процент клеток находился в фазах S и G2, а в опухолях правосторонней локализации и прямой кишки в фазе G1. У женщин при левостороннем КРР максимальный процент клеток в образцах опухоли приходился на фазу G1, а образцы опухоли при правостороннем КРР и раке прямой кишки в S-фазе.
Заключение. Выявленные особенности клеточного цикла и гибели клеток опухолей у больных КРР, в зависимости от пола и локализации опухоли, описывают пролиферативный статус ткани и могут служить основой для персонализированных рекомендаций по применению противоопухолевых препаратов, действующих на клетки в определенной фазе.

Ключевые слова: колоректальный рак, клеточный цикл, митоз, фаза G1, фаза S, опухоль

Для цитирования: Кит О. И., Франциянц Е. М., Бандовкина В. А., Нескубина И. В., Ильченко С. А., Петрова Ю. А., Снежко А. В., Аверкин М. А., Габричидзе П. Н. Особенности клеточного цикла у больных колоректальным раком. Южно-Российский онкологический журнал. 2025; 6(3): 26-34. https://doi.org/10.37748/2686-9039-2025-6-3-3, https://elibrary.ru/gtrqsl

Для корреспонденции: Бандовкина Валерия Ахтямовна – д.б.н., ведущий научный сотрудник лаборатории изучения патогенеза злокачественных опухолей, ФГБУ «Национальный медицинский исследовательский центр онкологии» Министерства здравоохранения Российской Федерации, г. Ростов-на-Дону, Российская Федерация
Адрес: 344037, Российская Федерация, г. Ростов-на-Дону, ул. 14-я линия, д. 63
E-mail: valerryana@yandex.ru
ORCID: https://orcid.org/0000-0002-2302-8271
SPIN: 8806-2641, AuthorID: 696989
ResearcherID: AAG-8708-2019
Scopus Author ID: 57194276288

Соблюдение этических стандартов: в работе соблюдались этические принципы, предъявляемые Хельсинкской декларацией Всемирной медицинской ассоциации (World Medical Association Declaration of Helsinki, 1964, ред. 2013). Исследование одобрено этическим комитетом ФГБУ «Национальный медицинский исследовательский центр онкологии» Министерства здравоохранения Российской Федерации (протокол № 1 от 30.01.2023 г.). Получено от всех пациентов подписанное информированное согласие на взятие и передачу биологического материала для проведения научных исследований, государственных заданий в общественно и социально-полезных целях

Финансирование: финансирование данной работы не проводилось

Конфликт интересов: Кит О. И. является членом редакционной коллегии журнала «Южно-Российский онкологический журнал» с 2019 г., но не имеет никакого отношения к решению опубликовать эту статью. Статья прошла принятую в журнале процедуру рецензирования. Об иных конфликтах интересов авторы не заявляли

Статья поступила в редакцию 05.02.2025; одобрена после рецензирования 10.04.2025; принята к публикации 12.08.2025

© Кит О. И., Франциянц Е. М., Бандовкина В. А., Нескубина И. В., Ильченко С. А., Петрова Ю. А., Снежко А. В., Аверкин М. А., Габричидзе П. Н., 2025

South Russian Journal of Cancer. 2025. Vol. 6, No. 3. P. 26-34
https://doi.org/10.37748/2686-9039-2025-6-3-3
https://elibrary.ru/gtrqsl
ORIGINAL ARTICLE

Features of the cell cycle in patients with colorectal cancer

O. I. Kit, E. M. Frantsiyants, V. A. Bandovkina✉, I. V. Neskubina, S. A. Ilchenko, Yu. A. Petrova, A. V. Snezhko, M. A. Averkin, P. N. Gabrichidze

National Medical Research Centre for Oncology, Rostov-on-Don, Russian Federation
✉ valerryana@yandex.ru

ABSTRACT

Purpose of the study. The objective of this study was to evaluate cell cycle indices in tumor cells and conditionally intact intestinal tissue (resection line) in male and female patients with colorectal cancer (CRC).
Patients and methods. Cell cycle phases were analyzed in 36 male and 36 female patients with CRC involving the rectum, and with right-sided or left-sided tumor localization. The mean age was 66 years. The degree of tumor differentiation in all cases corresponded to G2. None of the patients had received neoadjuvant treatment before surgery. In 10 % of tumor homogenates and resection line samples, cell cycle phases were determined using an ADAMII LS fluorescent cell analyzer (Korea). For cell cycle analysis, propidium iodide (PI), specially prepared for the ADAMII LS, was used. This reagent mixture contained PI and RNaseA, and cells were stained directly without an additional fixation step. The instrument's high sensitivity enabled precise discrimination of cells in the G0/G1 phase (resting cells [G0] and early G1), S phase, and G2/M phase. Statistical analysis was performed using Statistica 10.0 software.
Results. The proportions of viable and dead cells in the samples were generally comparable. In men, viable cells ranged from 56.6 % to 73.6 %, and dead cells from 26.4 % to 43.4 %. In women, viable cells ranged from 60.8 % to 77.3 %, and dead cells from 22.7 % to 39.2 %. In men, tumor samples from left-sided CRC contained predominantly S and G2 phase cells, whereas in right-sided CRC and rectal tumors, the majority of cells were in the G1 phase. In women with left-sided CRC, tumor samples showed the highest proportion of cells in the G1 phase, while samples from right-sided CRC and rectal tumors contained predominantly S phase cells.
Conclusion. The identified cell cycle characteristics and tumor cell death patterns in CRC patients, depending on sex and tumor localization, reflect the proliferative status of the tissue. These findings may provide a basis for personalized recommendations on the use of antitumor agents targeting cells in specific cell cycle phases.

Keywords: colorectal cancer, cell cycle, mitosis, G1 phase, S phase, tumor

For citation: Kit O. I., Frantsiyants E. M., Bandovkina V. A., Neskubina I. V., Ilchenko S. A., Petrova Yu. A., Snezhko A. V., Averkin M. A., Gabrichidze P. N. Features of the cell cycle in patients with colorectal cancer. South Russian Journal of Cancer. 2025; 6(3): 26-34. (In Russ.). https://doi.org/10.37748/2686-9039-2025-6-3-3, https://elibrary.ru/gtrqsl

For correspondence: Valeriya A. Bandovkina – Dr. Sci. (Biol.), senior researcher, Laboratory for the Study of Malignant Tumor Pathogenesis, National Medical Research Centre for Oncology, Rostov-on-Don, Russian Federation
Address: 63 14 line str., Rostov-on-Don 344037, Russian Federation
E-mail: valerryana@yandex.ru
ORCID: https://orcid.org/0000-0002-2302-8271
SPIN: 8806-2641, AuthorID: 696989
ResearcherID: AAG-8708-2019
Scopus Author ID: 57194276288

Compliance with ethical standards: the work followed the ethical principles set forth in the Helsinki Declaration of the World Medical Association (World Medical Association Declaration of Helsinki, 1964, ed. 2013). The study was approved by the Ethics Committee of the National Medical Research Center of Oncology (Protocol No. 1 dated 01/30/2023). Signed informed consent was received from all patients to take and transfer biological material for scientific research, government assignments for socially and socially useful purposes

Funding: this work was not funded

Conflict of interest: Kit O. I. has been the member of the editorial board of the South Russian Journal of Cancer since 2019; however, he has no relation to the decision regarding the publication of this article. The article underwent the standard peer-review process adopted by the journal. The authors declare no other conflicts of interest

The article was submitted 05.02.2025; approved after reviewing 10.04.2025; accepted for publication 12.08.2025

ВВЕДЕНИЕ

Колоректальный рак (КРР) является третьим по распространенности видом рака у мужчин и вторым по распространенности раком у женщин во всем мире и занимает второе место по смертности от онкологических заболеваний [1]. Кишечный эпителий состоит из слоя эпителиальных клеток, объединенных в крипты Либеркюна и является быстро обновляющейся тканью. Толстая кишка содержит миллионы крипт, в каждой из которых более 2000 клеток, замена которых происходит каждые 2–7 дней. Обновление осуществляется стволовыми клетками толстой кишки, расположенными на дне крипт [2]. Существует гипотеза о том, что злокачественные клетки толстой кишки происходят из упомянутых выше стволовых клеток. Эта гипотеза подтверждается фактом возникновения кишечных аденом из стволовых клеток [3]. Последовательность действий, происходящих в клетке и вызывающих ее деление и дублирование, известна как клеточный цикл [4]. Клеточный цикл состоит из G1-фазы (предсинтез), S-фазы (синтез ДНК), G2-фазы (поздний синтез) и M-фазы (митоз) [5]. Во время фазы G1 клетка развивается и готовится к синтезу ДНК. В S-фазе происходит синтез ДНК, приводящий к репликации генетического материала [6]. В фазу G2 клетка продолжает расти и готовится к митозу – стадии клеточного цикла, во время которой реплицированная ДНК распределяется на два идентичных ядра [7]. Клеточный цикл строго отрегулирован сложной сетью белков и сигнальных путей. Сбой в механизмах контроля клеточного цикла может привести к различным заболеваниям, в том числе и к раку [8].

Полагают, что любые нарушения этапов клеточного цикла, будь то под влиянием генетических или канцерогенных факторов, или инфекционных агентов могут привести к неконтролируемой пролиферации клеток и, в конечном итоге, к образованию опухоли [9]. Рак – это заболевание, характеризующееся неконтролируемым ростом и пролиферацией клеток, что является результатом нарушения регуляции нормальных механизмов контроля клеточного цикла [10]. Развитие рака часто является результатом мутаций или изменений в генах, контролирующих клеточный цикл, которые нарушают нормальную регуляцию роста и деления клеток [11].

Нарушение регуляции клеточного цикла является общей чертой раковых клеток и играет решающую роль в их неконтролируемом росте и пролиферации. Понимание механизмов, лежащих в основе дисрегуляции клеточного цикла в раковых клетках, имеет важное значение для разработки таргетной терапии, которая может избирательно подавлять рост раковых клеток, сохраняя при этом нормальные клетки [12].

Цель исследования: оценка показателей клеточного цикла в клетках опухоли и условно интактной кишки (линии резекции) у больных колоректальным раком обоих полов.

ПАЦИЕНТЫ И МЕТОДЫ

В исследование включены результаты, полученные от 72 больных раком толстой кишки T2-3N0M0, из них 36 женщины и 36 мужчин, проходивших лечение в отделении абдоминальной онкологии ФГБУ «Национальный медицинский исследовательский центр онкологии» Министерства здравоохранения Российской Федерации с 2023–2024 гг. Средний возраст пациентов составил 66 (58–73) лет. Были сформированы группы по 12 больных женского и мужского пола с левосторонним КРР (раком сигмовидной кишки); раком прямой кишки; правосторонним КРР (восходящий отдел ободочной кишки). Степень дифференцировки опухоли у всех больных соответствовала G2. Никто из больных до операции не получал неоадъювантного лечения. Хороший статус показателей (ECOG 0 или 1) имелся у 98,5 % больных. Все больные были прооперированы. Во время операций в объеме – правосторонняя гемиколэктомия, левосторонняя гемиколэктомия, резекция сигмовидной кишки или резекция прямой кишки получали образцы опухолевого материала (1 см от видимого края опухоли к центру) и фрагмента ткани кишки на линии резекции (проксимальный край), на холоде готовили 10 % гомогенаты на 0,1М калий-фосфатном буфере pH 7,4 в которых затем выполняли анализ клеточного цикла на флуоресцентном анализаторе клеток с функцией анализа изображений ADAMII LS (Корея). Жизнеспособность клеток определяли с помощью реагента, предназначенного для анализа общего количества и жизнеспособности клеток, который представлял собой комбинацию акридинового оранжевого (AO), проницаемого в ДНК красителя, и DAPI, непроницаемого красителя ДНК.

Для определения клеточного цикла использовали пропидий йодид (PI), специально подготовленный для ADAMII LS, содержащий PI и RNaswA,

который используется путем прямого окрашивания клеток без прохождения дополнительного этапа фиксации. Точный анализ интенсивности реагента позволял прибору различать клетки в фазах G0/ G1 (покоящиеся клетки (G0) и клетки в ранней фазе G1), S и G2/M.

Статистический анализ

Статистический анализ результатов проводили с помощью пакета программ Statistica 10.0. Нормальность распределения оценивали с помощью критерия Шапиро-Уилка. Значимость статистических различий между исследуемыми показателями рассчитана методом Манна-Уитни. Значение $p < 0,05$ было сохранено в качестве предела статистической значимости. Данные таблиц представлены медианой, 25 и 75 перцентилями (Me (C25-C75)).

РЕЗУЛЬТАТЫ ИССЛЕДОВАНИЯ

Оказалось, что количество живых и мертвых клеток в исследуемых образцах, в большинстве случаев было однотипным: у мужчин живых клеток от 56,6 до 73,6 %; мертвых клеток от 26,4 до 43,4 %, у женщин живых клеток от 60,8 до 77,3 %; мертвых клеток от 22,7 до 39,2 %. Наибольший процент живых клеток был обнаружен в линии резекции прямой кишки у мужчин и линии резекции при левостороннем КРР у женщин (73,6 % и 73,6 % соответственно); наибольший процент мертвых клеток обнаружен у мужчин в образцах опухоли левостороннего и правостороннего КРР (41,1 % и 43,4 %) и у женщин в образцах опухоли левостороннего рака и линии резекции правостороннего КРР (37,7 % и 39,2 %). В ходе исследования были выявлены различия в проценте клеток, находящихся в разных фазах цикла в зависимости от пола больных и локализации опухоли – прямая кишка, левосторонние и правосторонние опухоли толстой кишки.

У мужчин больных раком прямой кишки в образцах опухоли преобладали клетки в фазе синтетического покоя (G0/G1), превышая уровень в S- и G2/M фазах в 1,8 и в 1,9 раза соответственно (табл. 1).

В линии резекции рака прямой кишки распределение по фазам цикла было равномерное, процент клеток в каждой фазе не имел значимых отличий друг от друга. В образцах опухоли прямой кишки оказался выше процент клеток в G0/G1 фазе в 1,4 раза, по сравнению с образцами кишки на линии резекции, тогда как в фазах S и G2/M ниже в среднем в 1,5 раза.

У женщин больных раком прямой кишки в образцах опухоли клеток в C0/G1 и S-фазе оказалось больше в среднем в 2 раза, по сравнению с фазой G2/M. В линии резекции прямой кишки клеток в фазе G2/M также клеток было в среднем в 3,4 раза меньше, чем в C0/G1 и S-фазе. При этом у женщин в образцах опухоли было в 1,4 раза больше клеток в фазе митоза, тогда как в линии резекции статистически значимо в 1,4 раза оказался выше процент клеток в фазе покоя (C0/G1).

У мужчин с левосторонним КРР в опухоли процент клеток в фазе G0/G1 оказался в среднем в 2 раза ниже, чем в S- и G2/M фазе. В линии резекции при левостороннем КРР у мужчин минимальный процент клеток оказался в фазе G2/M – в 1,8 раза ниже, чем в G0/G1 фазе и в 3,5 раза ниже, чем в S-фазе. При этом в образцах линии резекции левостороннего КРР процент клеток в S-фазе превышал количество клеток в фазе G0/G1 в 1,9 раза. В образцах опухоли левостороннего КРР у мужчин по сравнению с показателями в линии резекции оказался выше процент клеток в фазе G2/M в 2 раза, но ниже в G0/G1 и S фазе в среднем в 1,5 раза.

У женщин с левосторонний КРР в образцах опухоли статистически значимо в среднем в 2 раза был выше процент клеток в фазе покоя (C0/G1), по сравнению с фазой митоза и S-фазой. В линии резекции при левостороннем КРР клетки преобладали в фазе покоя (C0/G1) и S-фазе, с меньшим в среднем в 2,6 раза процентов в фазе митоза. Образцы опухоли левостороннего КРР у женщин статистически значимо отличались только меньшим в 2 раза процентом клеток в S-фазе, по сравнению с линией резекции.

У мужчин с правосторонним КРР в образцах опухоли был ниже процент клеток в фазе G2/M в среднем в 1,6 раза, по сравнению с другими фазами цикла. Так же и в линии резекции, клеток в G2/M фазе оказалось меньше в 2,6 раза по сравнению с фазой G0/G1 и в 3 раза, по сравнению с S-фазой. При этом выявлено в 1,4 раза статистически больший процент клеток в G2/M фазе в образцах опухоли, по сравнению с линией резекции, тогда как по показателям других фаз опухоль и линия резекции отличий не имели.

У женщин с правосторонним КРР в образцах опухоли не выявлено статистически значимых различий в проценте клеток на разных фазах цикла, в то же время в линии резекции минимальный процент клеток приходился на фазу покоя и был в 4,4 раза ниже, чем процент клеток в S-фазе и в 2,2 раза

меньше, чем в фазе митоза. Максимальный процент клеток в линии резекции при правостороннем КРР был в S-фазе выше, чем в фазе G2/M в 2 раза. В образцах опухоли правостороннего КРР у женщин процент клеток в G0/G1 фазе оказался в 2,4 раза выше, чем в линии резекции, а в S-фазе напротив, в 1,4 раза ниже, только в фазе митоза не установлено статистически значимых различий между образцами опухоли и линией резекции.

В результате у мужчин образцы опухоли правостороннего КРР отличались от левосторонней локализации повышенным в 1,7 раза процентом клеток в фазе покоя и сниженным в 1,6 раз процентом клеток в фазе G2/M. Линия резекции при правостороннем КРР у мужчин также содержала в 1,4 раза больше клеток в фазе G0/G1.

У женщин образцы опухоли правостороннего КРР напротив, отличались от образцов опухоли левосторонней локализации сниженным в 1,6 раза содержанием клеток в фазе G0/G1, но повышенным в 1,4 раза процентом клеток в фазе G2/M и в 1,5 раза в фазе S. Аналогично, в образцах линии резекции у женщин с правосторонним КРР был ниже в 4 раза процент клеток в фазе покоя и выше в 1,5 раза процент клеток в фазе G2/M.

ОБСУЖДЕНИЕ

Расположение злокачественной опухоли толстой кишки и прямой кишки может оказывать значительное влияние на клинические исходы и реакцию на лекарственные препараты [13]. Связывают

Таблица 1. Клеточный цикл в опухоли и линии резекции у больных колоректальным раком (в % от живых клеток) (Me (C25-C75))

	Фазы клеточного цикла		
	G0/G1	S	G2/M
Мужчины			
Рак прямой кишки	32,56 (28,6; 35,9)[2,4]	18,63 (13,97; 20,14)[1,4]	16,8 (14,9; 18,8)[1,4]
Линия резекции прямой кишки	22,63 (19; 26,06)	27,06 (18,18; 28,71)	22,48 (19,45; 26,8)
Опухоль левосторонний КРР	12,43 (9,27; 12,75)[2,3,4]	27,84 (20,11; 31,56)[1]	21,37 (18,85; 23,54)[3,4]
Линия резекции левостороннего КРР	18,81 (15,05; 22,15)[2]	37,35 (35,38; 44,07)[1]	9,84 (7,79; 11,34)[1,2]
Опухоль правосторонний КРР	22,34 (16,44; 26,6)	21,64 (21,26; 22,9)	12,74 (11,12; 15,71)[1,2,4]
Линия резекции правосторонний КРР	25,57 (21,2; 29,7)	31,7 (22,07; 37,36)	8,45 (7,03; 12,58)[1,2]
Женщины			
Рак прямой кишки	25,44 (23,55; 27,42)[4]	27,56 (24,04; 29,5)	12,0 (10,24; 14)[1,2,4]
Линия резекции прямой кишки	36,12 (26,37; 38,35)	27,9 (25,33; 30,44)	7,94 (6,46; 9,53)[1,2]
Опухоль левосторонний КРР	31,2 (29,1; 34,2)[2,3]	15,07 (12,97; 20,2)[1,3,4]	14,6 (12,2; 16,9)[1,3]
Линия резекции левостороннего КРР	33,89 (23,36; 37,86)	33,99 (25,52; 40,55)	11,56 (9,9; 13,9)[1,2]
Опухоль правосторонний КРР	19,64 (18,9; 20,5)[4]	24,65 (20,58; 29,55)[4]	19,05 (18,1; 23,1)
Линия резекции правосторонний КРР	8,09 (7,35; 8,54)[2]	36,9 (27,27; 42,84)[1]	17,34 (16,5; 18,5)[1,2]

Примечание: статистические значимые отличия по сравнению: [1] – с фазой C0/G1; [2] – с фазой S; [3] – различия между соответствующими образцами правостороннего КРР; [4] – различия по сравнению с соответствующей линией резекции ($p < 0,05$)

это с тем, что толстая и прямая кишка являются различными анатомическими тканями желудочно-кишечного тракта [14]. Опухоли, расположенные в правой части толстой кишки (восходящая ободочная кишка и слепая кишка), чаще обнаруживаются на поздних стадиях и имеют высокую микросателлитную нестабильность, а также чаще метастазируют по сравнению с опухолями в левой части (нисходящей ободочной кишке, сигмовидной кишке) [15]. Эту разницу можно объяснить различным эмбриологическим происхождением (средняя кишка и задняя кишка соответственно), различным генетическим и эпигенетическим профилем, а также составом микробиома и иммунной средой слизистой оболочки [16].

Известно, что продолжительность фазы деления составляет очень малую долю всего клеточного цикла, а общее время фаз S, G2 и M относительно постоянно. Поэтому продолжительность клеточного цикла в основном зависит от фазы G0/G1. Считают, что фаза покоя – G0, является преобладающей для большинства высокодифференцированных клеток, выполняющих свои специфические функции [17]. В ходе исследования у больных КРР в образцах линии резекции не было установлено превалирования клеток в фазе покоя, что может свидетельствовать о нарушении функциональной активности клеток толстой кишки у больных ККР.

Мы предполагаем, что превалирование определенной фазы клеточного цикла в образцах опухоли правостороннего, левостороннего колоректального рака и рака прямой кишки может быть связано с указанными выше различиями и может определять биологическую агрессивность неоплазмы.

У мужчин в образцах опухоли наибольший процент клеток в фазе G0/G1 был отмечен при раке прямой кишки и при правостороннем КРР, а наименьший при левосторонней локализации. У женщин напротив, в образцах опухоли максимальный процент клеток в фазе G0/G1 отмечался при левостороннем КРР и при раке прямой кишки, а минимальный – при правосторонней локализации. Известно, что клеточный цикл жестко контролируется рядом регуляторных белков и контрольных точек [18]. Контрольная точка G1 является критической в клеточном цикле, регулируется сложной сетью белков и сигнальных путей, включая CDK и белки-супрессоры опухолей и гарантирует, что клетка обладает необходимыми ресурсами, такими как питательные вещества и факторы роста, для продолжения клеточного цикла, и что нет повреждений ДНК, которые могли бы быть переданы дочерним клеткам [19]. Блокирование контрольной точки p53-зависимого G1 может длиться в течение длительного времени до тех пор, не будет стимулирован внешними сигналами (факторами роста) для повторного включения в клеточный цикл [20]. Одним из явных эффектов остановки клеток в G0/G1 на длительные периоды времени является увеличение в размерах, поскольку общее количество клеточного белка и РНК продолжает расти. При этом онкогенные сигналы вызывают чрезмерный рост клеток, который вскоре становится токсичным [21].

Если онкогены делают опухолевые клетки более уязвимыми к остановке клеточного цикла G1, то эффективная остановка всех клеток G1 в течение определенных периодов времени может привести к специфическому для рака разрастанию, повреждению ДНК и старению [21], поэтому высокий процент клеток в фазе покоя (G0/G1) в образцах опухоли может быть причиной низкой чувствительности к противоопухолевой терапии.

Ряд исследователей показал гендерные различия в маркерах пролиферации и неоангиогенеза как в образцах опухоли, так и в ее линии резекции у больных КРР, в частности при локализации опухоли в прямой кишке. Кроме того, выявление различных молекулярно-биологических подтипов КРР также может оказать влияние на превалирование определенных фаз клеточного цикла как в опухоли, так и в ее линии резекции [22].

В нашем исследовании установлено, что в образцах линии резекции у мужчин процент клеток в фазе G0/G1 был примерно одинаковым, не зависящим от локализации опухоли, тогда как у женщин резко отличалась линия резекции правостороннего КРР, у данной категории больных выявлен крайне низкий процент клеток в фазе покоя. У женщин с правосторонним КРР в линии резекции опухоли преобладали клетки в синтетической фазе (S), что может быть одной из причин неблагоприятного течения правостороннего КРР. Известно, что прогрессирование через точку G1 определяется балансом активаторов и ингибиторов G1, и этот баланс смещается в сторону активаторов по мере роста клеток. Считается, что эта способность «прорастать» через блокирование G1 лежит в основе контрольной точки размера клетки, которая гарантирует, что клетки достигают оптимального размера перед переходом в S-фазу [21, 23–26]. В целом можно сказать, что у больных

КРР клетки в синтетической фазе цикла либо были преобладающими, либо не отличались от процента клеток в фазе G0/G1, исключение составили только образцы опухоли прямой кишки мужчин и образцы левостороннего КРР у женщин.

Предполагают, что прогрессия клеточного цикла в S-фазе в основном модулируется клеточными уровнями некоторых белков, при этом чрезмерная экспрессия белка циклина А усиливает прогрессирование рака, а подавление белка циклина А, напротив, блокирует прогрессию клеточного цикла и вызывает остановку клеточного цикла в S-фазе [27]. Если рассматривать противоопухолевое лечение, то с одной стороны известно, что клетки в S-фазе, как правило, более радиорезистентны, чем клетки в других фазах клеточного цикла [20]. Однако фармацевтические компании работают над созданием препаратов, в частности таких как ингибиторы ДНК-топоизомеразы I, нацеленных на этап удлинения синтеза ДНК и блокировки опухолевых клеток в S-фазе, с последующей индукцией апоптоза [28]. То есть знание в какой фазе клеточного цикла находится превалирующий процент клеток в опухоли может помочь адекватному персонифицированному выбору противоопухолевой терапии.

В образцах опухоли у мужчин с левосторонним КРР процент клеток в фазе G2/M был значимо выше, чем в образцах опухоли прямой кишки и с правосторонней локализацией КРР, однако у женщин больных КРР напротив, процент клеток в фазе G2/M при правостороннем раке был значимо выше, чем при левостороннем и при раке прямой кишки. В линии резекции ситуация была несколько иная: процент клеток в фазе G2/M был значимо выше при раке прямой кишки у мужчин и при правостороннем КРР у женщин, по сравнению с другими локализациями.

Высокий процент содержания клеток в G2/M фазе может свидетельствовать о высокой пролиферативной активности опухоли данной локализации у мужчин. Есть данные о том, что мутации в генах-супрессорах опухолей, таких как p53, могут помешать клеткам остановить клеточный цикл, когда они обнаруживают повреждение ДНК или другие аномалии, позволяя поврежденным клеткам продолжать делиться и накапливать дополнительные мутации [29]. Кроме того, в фазе G2 включаются различные ферменты, в частности протеинкиназа Chk1 и Chk2 [30].

Следует отметить, что все исследования были проведены у пациентов обоих полов, не имевших метастазов, при этом полученные результаты демонстрируют различия в зависимости от пола больных и локализации опухоли, свидетельствующие о существенной гетерогенности КРР. Необходимо проведение дальнейших исследований клеточного цикла у больных КРР с метастазами.

ЗАКЛЮЧЕНИЕ

Таким образом, у больных КРР выявлены особенности клеточного цикла в зависимости от пола и локализации опухоли. У мужчин в образцах опухолей левостороннего КРР максимальный процент клеток находился в фазах S-G2, а при правосторонней локализации и прямой кишке – в фазе G1. У женщин при левостороннем КРР максимальный процент клеток в образцах опухоли приходился на фазу G1, а при правостороннем КРР и раке прямой кишки в S-фазе, что может служить основой для персонализированных рекомендаций по применению противоопухолевых препаратов, действующих на клетки в определенной фазе клеточного цикла.

Список источников

1. Yan L, Shi J, Zhu J. Cellular and molecular events in colorectal cancer: biological mechanisms, cell death pathways, drug resistance and signalling network interactions. Discov Oncol. 2024 Jul 20;15(1):294. https://doi.org/10.1007/s12672-024-01163-1
2. Abedizadeh R, Majidi F, Khorasani HR, Abedi H, Sabour D. Colorectal cancer: a comprehensive review of carcinogenesis, diagnosis, and novel strategies for classified treatments. Cancer Metastasis Rev. 2024 Jun;43(2):729–753. https://doi.org/10.1007/s10555-023-10158-3
3. Jahanafrooz Z, Mosafer J, Akbari M, Hashemzaei M, Mokhtarzadeh A, Baradaran B. Colon cancer therapy by focusing on colon cancer stem cells and their tumor microenvironment. J Cell Physiol. 2020 May;235(5):4153–4166. https://doi.org/10.1002/jcp.29337
4. Matthews HK, Bertoli C, de Bruin RAM. Cell cycle control in cancer. Nat Rev Mol Cell Biol. 2022 Jan;23(1):74–88. https://doi.org/10.1038/s41580-021-00404-3

5. Thu KL, Soria-Bretones I, Mak TW, Cescon DW. Targeting the cell cycle in breast cancer: towards the next phase. Cell Cycle. 2018;17(15):1871–1885. https://doi.org/10.1080/15384101.2018.1502567
6. Liu L, Michowski W, Kolodziejczyk A, Sicinski P. The cell cycle in stem cell proliferation, pluripotency and differentiation. Nat Cell Biol. 2019 Sep;21(9):1060–1067. https://doi.org/10.1038/s41556-019-0384-4
7. Venuto S, Merla G. E3 Ubiquitin Ligase TRIM Proteins, Cell Cycle and Mitosis. Cells. 2019 May 27;8(5):510. https://doi.org/10.3390/cells8050510
8. Ubhi T, Brown GW. Exploiting DNA Replication Stress for Cancer Treatment. Cancer Res. 2019 Apr 15;79(8):1730–1739. https://doi.org/10.1158/0008-5472.CAN-18-3631
9. Puré E, Blomberg R. Pro-tumorigenic roles of fibroblast activation protein in cancer: back to the basics. Oncogene. 2018 Aug;37(32):4343–4357. https://doi.org/10.1038/s41388-018-0275-3
10. Cai Z, Wang J, Li Y, Shi Q, Jin L, Li S, et al. Overexpressed Cyclin D1 and CDK4 proteins are responsible for the resistance to CDK4/6 inhibitor in breast cancer that can be reversed by PI3K/mTOR inhibitors. Sci China Life Sci. 2023 Jan;66(1):94–109. https://doi.org/10.1007/s11427-021-2140-8
11. Icard P, Fournel L, Wu Z, Alifano M, Lincet H. Interconnection between Metabolism and Cell Cycle in Cancer. Trends Biochem Sci. 2019 Jun;44(6):490–501. https://doi.org/10.1016/j.tibs.2018.12.007
12. Almalki SG. The pathophysiology of the cell cycle in cancer and treatment strategies using various cell cycle checkpoint inhibitors. Pathol Res Pract. 2023 Nov;251:154854. https://doi.org/10.1016/j.prp.2023.154854
13. Wang B, Yang J, Li S, Lv M, Chen Z, Li E, et al. Tumor location as a novel high risk parameter for stage II colorectal cancers. PLoS One. 2017;12(6):e0179910. https://doi.org/10.1371/journal.pone.0179910
14. Krogh K, Laurberg S. Physiology of Colon, Rectum, and Anus. Coloproctology. Springer; Berlin/Heidelberg, 2017, 23–35 p.
15. Gharib E, Robichaud GA. From Crypts to Cancer: A Holistic Perspective on Colorectal Carcinogenesis and Therapeutic Strategies. Int J Mol Sci. 2024 Aug 30;25(17):9463. https://doi.org/10.3390/ijms25179463
16. Kneis B, Wirtz S, Weber K, Denz A, Gittler M, Geppert C, et al. Colon Cancer Microbiome Landscaping: Differences in Right- and Left-Sided Colon Cancer and a Tumor Microbiome-Ileal Microbiome Association. Int J Mol Sci. 2023 Feb 7;24(4):3265. https://doi.org/10.3390/ijms24043265
17. Molina A, Bonnet F, Pignolet J, Lobjois V, Bel-Vialar S, Gautrais J, et al. Single-cell imaging of the cell cycle reveals CDC25B-induced heterogeneity of G1 phase length in neural progenitor cells. Development. 2022 Jun 1;149(11):dev199660. https://doi.org/10.1242/dev.199660
18. Long ZJ, Wang JD, Xu JQ, Lei XX, Liu Q. cGAS/STING cross-talks with cell cycle and potentiates cancer immunotherapy. Mol Ther. 2022 Mar 2;30(3):1006–1017. https://doi.org/10.1016/j.ymthe.2022.01.044
19. Smith HL, Southgate H, Tweddle DA, Curtin NJ. DNA damage checkpoint kinases in cancer. Expert Rev Mol Med. 2020 Jun 8;22:e2. https://doi.org/10.1017/erm.2020.3
20. Hauge S, Eek Mariampillai A, Rødland GE, Bay LTE, Landsverk HB, Syljuåsen RG. Expanding roles of cell cycle checkpoint inhibitors in radiation oncology. Int J Radiat Biol. 2023;99(6):941–950. https://doi.org/10.1080/09553002.2021.1913529
21. Foy R, Crozier L, Pareri AU, Valverde JM, Park BH, Ly T, et al. Oncogenic signals prime cancer cells for toxic cell overgrowth during a G1 cell cycle arrest. Mol Cell. 2023 Nov 16;83(22):4047-4061.e6. https://doi.org/10.1016/j.molcel.2023.10.020
22. Сеферов Б. Д., Грицкевич О. Ю., Лазарев А. Э., Голубинская Е. П., Максимова П. Е. Молекулярно-генетическая характеристика колоректального рака. Злокачественные опухоли. 2023;13(4):78-83. https://doi.org/10.18027/2224-5057-2023-13-4-78-83, EDN: OJABKI
23. Zatulovskiy E, Zhang S, Berenson DF, Topacio BR, Skotheim JM. Cell growth dilutes the cell cycle inhibitor Rb to trigger cell division. Science. 2020 Jul 24;369(6502):466–471. https://doi.org/10.1126/science.aaz6213
24. D'Ario M, Tavares R, Schiessl K, Desvoyes B, Gutierrez C, Howard M, et al. Cell size controlled in plants using DNA content as an internal scale. Science. 2021 Jun 11;372(6547):1176–1181. https://doi.org/10.1126/science.abb4348
25. Øvrebø JI, Ma Y, Edgar BA. Cell growth and the cell cycle: New insights about persistent questions. Bioessays. 2022 Nov;44(11):e2200150. https://doi.org/10.1002/bies.202200150
26. Xie S, Swaffer M, Skotheim JM. Eukaryotic Cell Size Control and Its Relation to Biosynthesis and Senescence. Annu Rev Cell Dev Biol. 2022 Oct 6;38:291–319. https://doi.org/10.1146/annurev-cellbio-120219-040142
27. Chen C, Kuo YH, Lin CC, Chao CY, Pai MH, Chiang EPI, et al. Decyl caffeic acid inhibits the proliferation of colorectal cancer cells in an autophagy-dependent manner in vitro and in vivo. PLoS One. 2020;15(5):e0232832. https://doi.org/10.1371/journal.pone.0232832

28. Jenča A, Mills DK, Ghasemi H, Saberian E, Jenča A, Karimi Forood AM, et al. Herbal Therapies for Cancer Treatment: A Review of Phytotherapeutic Efficacy. Biologics. 2024;18:229–255. https://doi.org/10.2147/BTT.S484068
29. Ziegler DV, Huber K, Fajas L. The Intricate Interplay between Cell Cycle Regulators and Autophagy in Cancer. Cancers (Basel). 2021 Dec 29;14(1):153. https://doi.org/10.3390/cancers14010153
30. Warmerdam DO, Alonso-de Vega I, Wiegant WW, van den Broek B, Rother MB, Wolthuis RM, et al. PHF6 promotes non-homologous end joining and G2 checkpoint recovery. EMBO Rep. 2020 Jan 7;21(1):e48460. https://doi.org/10.15252/embr.201948460

Информация об авторах:
Кит Олег Иванович – академик РАН, д.м.н., профессор, генеральный директор, ФГБУ «Национальный медицинский исследовательский центр онкологии» Министерства здравоохранения Российской Федерации, г. Ростов-на-Дону, Российская Федерация
ORCID: https://orcid.org/0000-0003-3061-6108, SPIN: 1728-0329, AuthorID: 343182, ResearcherID: U-2241-2017, Scopus Author ID: 55994103100

Франциянц Елена Михайловна – д.б.н., профессор, заместитель генерального директора по научной работе, ФГБУ «Национальный медицинский исследовательский центр онкологии» Министерства здравоохранения Российской Федерации, г. Ростов-на-Дону, Российская Федерация
ORCID: https://orcid.org/0000-0003-3618-6890, SPIN: 9427-9928, AuthorID: 462868, ResearcherID: Y-1491-2018, Scopus Author ID: 55890047700

Бандовкина Валерия Ахтямовна ✉ – д.б.н., ведущий научный сотрудник лаборатории изучения патогенеза злокачественных опухолей, ФГБУ «Национальный медицинский исследовательский центр онкологии» Министерства здравоохранения Российской Федерации, г. Ростов-на-Дону, Российская Федерация
ORCID: https://orcid.org/0000-0002-2302-8271, SPIN: 8806-2641, AuthorID: 696989, ResearcherID: AAG-8708-2019, Scopus Author ID: 57194276288

Нескубина Ирина Валерьевна – д.б.н., старший научный сотрудник лаборатории изучения патогенеза злокачественных опухолей, ФГБУ «Национальный медицинский исследовательский центр онкологии» Министерства здравоохранения Российской Федерации, г. Ростов-на-Дону, Российская Федерация
ORCID: https://orcid.org/0000-0002-7395-3086, SPIN: 3581-8531, AuthorID: 794688, ResearcherID: AAG-8731-2019, Scopus Author ID: 6507509066

Ильченко Сергей Александрович – к.м.н., врач-онколог отделения абдоминальной онкологии № 1, заместитель генерального директора по образовательной деятельности, ФГБУ «Национальный медицинский исследовательский центр онкологии» Министерства здравоохранения Российской Федерации, г. Ростов-на-Дону, Российская Федерация
ORCID: https://orcid.org/0000-0002-0796-3307, SPIN: 2396-8795, AuthorID: 705986

Петрова Юлия Александровна – к.б.н., старший научный сотрудник лаборатории изучения патогенеза злокачественных опухолей, ФГБУ «Национальный медицинский исследовательский центр онкологии» Министерства здравоохранения Российской Федерации, г. Ростов-на-Дону, Российская Федерация
ORCID: https://orcid.org/0000-0002-2674-9832, SPIN: 2168-8737, AuthorID: 558241, ResearcherID: AAE-4168-2022, Scopus Author ID: 37026863400

Снежко Александр Владимирович – д.м.н., врач-хирург отделения абдоминальной онкологии № 1 с группой рентгенэндоваскулярных методов диагностики и лечения, ФГБУ «Национальный медицинский исследовательский центр онкологии» Министерства здравоохранения Российской Федерации, г. Ростов-на-Дону, Российская Федерация
ORCID: https://orcid.org/0000-0003-3998-8004, SPIN: 2913-3744, AuthorID: 439135, Scopus Author ID: 6701854863

Аверкин Михаил Александрович – к.м.н., врач-онколог отделения абдоминальной онкологии № 1, ФГБУ «Национальный медицинский исследовательский центр онкологии» Министерства здравоохранения Российской Федерации, г. Ростов-на-Дону, Российская Федерация
ORCID: https://orcid.org/0000-0003-4378-1508, SPIN: 6106-3997, AuthorID: 734378

Габричидзе Петр Нугзарович – к.м.н., врач-онколог консультативно-диагностического отделения, ФГБУ «Национальный медицинский исследовательский центр онкологии» Министерства здравоохранения Российской Федерации, г. Ростов-на-Дону, Российская Федерация
ORCID: https://orcid.org/0009-0003-3918-1945, AuthorID: 292547

Вклад авторов:
Кит О. И. – научное руководство;
Франциянц Е. М. – научное руководство, написание текста, анализ и интерпретация данных;
Бандовкина В. А. – написание текста, анализ и интерпретация данных;
Нескубина И. В. – итоговые выводы;
Ильченко С. А. – проверка критически важного интеллектуального содержания;
Петрова Ю. А. – техническое редактирование;
Снежко А. В. – окончательное утверждение для публикации рукописи;
Аверкин М. А. – проверка критически важного интеллектуального содержания;
Габричидзе П. Н. – проверка критически важного интеллектуального содержания.

Южно-Российский онкологический журнал. 2025. Т. 6, № 3. С. 35-44
https://doi.org/10.37748/2686-9039-2025-6-3-4
https://elibrary.ru/ilqrhx
3.1.6. Онкология, лучевая терапия
ОРИГИНАЛЬНАЯ СТАТЬЯ

CC BY 4.0

Предварительные результаты радиотерапии метастазов головного мозга методикой двухэтапной стажированной радиохирургии

М. Н. Лесной✉, П. Г. Сакун, В. И. Вошедский, Л. Я. Розенко, С. Г. Власов, Э. М. Казьменкова, А. А. Бабасинов

ФГБУ «Национальный медицинский исследовательский центр онкологии» Министерства здравоохранения Российской Федерации, г. Ростов-на-Дону, Российская Федерация
✉ mx.lesnoy@gmail.com

РЕЗЮМЕ

Цель исследования. Предварительная оценка локального контроля после двухэтапной стажированной радиохирургии пациентов с метастатическими поражениями головного мозга.
Пациенты и методы. Для облучения методикой стажированной радиохирургии выбирались крупные очаги размером ≥ 3 см в наибольшем измерении. Методика представляла из себя подведение дозы 12 Гр за 1 фракцию на первом этапе и 14 Гр за 1 фракцию на втором этапе. Перерыв между этапами составлял 14 дней. При наличии других очагов меньшего размера, их облучение производилось одновременно по стандартной методике SRS за 1 фракцию с РОД 18–24 Гр. В проспективный анализ были включены 32 пациента обоих полов в возрасте от 34 до 76 лет, средний возраст 57 ± 3,3 года, с метастатическими очагами в головном мозге размером ≥ 3 см в наибольшем измерении, либо их близком расположении к критическим структурам головного мозга, получившие курс лечения двухэтапной стажированной радиохирургией на базе ФГБУ «Национальный медицинский исследовательский центр онкологии» Министерства здравоохранения Российской Федерации.
Результаты. Оценка объема целевых очагов производилась на основании магнитно-резонансной томографии (МРТ) исследования головного мозга, проводимого пациенту до начала лечения, перед вторым этапом и через месяц после проведенного лечения. При оценке через месяц после пройденного курса лечения в подавляющем большинстве клинических ситуаций был достигнут локальный контроль. В 16 очагах было достигнуто уменьшение объема более чем на 70 % от изначального, в 11 – более чем на 50 %, 8 показали уменьшение менее чем на 50 % и в одном очаге мы зафиксировали отрицательный ответ.
Заключение. Двухэтапная стажированная радиохирургия метастазов головного мозга показала удовлетворительные результаты локального контроля пациентов с различными первичными локализациями злокачественных заболеваний. Положительная динамика, которую мы зафиксировали на данный момент, позволяет рассчитывать на благоприятные результаты в дальнейшей перспективе.

Ключевые слова: метастатическое поражение головного мозга, лучевая терапия, стереотаксическая радиохирургия, стажированная радиохирургия

Для цитирования: Лесной М. Н., Сакун П. Г., Вошедский В. И., Розенко Л. Я., Власов С. Г., Казьменкова Э. М., Бабасинов А. А. Предварительные результаты радиотерапии метастазов головного мозга методикой двухэтапной стажированной радиохирургии. Южно-Российский онкологический журнал. 2025; 6(3): 35-44. https://doi.org/10.37748/2686-9039-2025-6-3-4, https://elibrary.ru/ilqrhx

Для корреспонденции: Лесной Максим Николаевич – научный аспирант, ФГБУ «Национальный медицинский исследовательский центр онкологии» Министерства здравоохранения Российской Федерации, г. Ростов-на-Дону, Российская Федерация
Адрес: 344037, Российская Федерация, г. Ростов-на-Дону, ул. 14-я линия, д. 63
E-mail: mx.lesnoy@gmail.com
ORCID: https://orcid.org/0009-0009-6084-7995
SPIN: 8452-5083, AuthorID: 1288041
Scopus Author ID: 57221944604

Соблюдение этических стандартов: в работе соблюдались этические принципы, предъявляемые Хельсинкской декларацией Всемирной медицинской ассоциации (World Medical Association Declaration of Helsinki, 1964, ред. 2013). Исследование одобрено Комитетом по этике при ФГБУ «Национальный медицинский исследовательский центр онкологии» Министерства здравоохранения Российской Федерации (выписка из протокола заседания № 31 от 14.09.2023 г.). Информированное согласие получено от всех участников исследования

Финансирование: финансирование данной работы проводилось в рамках диссертационного исследования

Конфликт интересов: все авторы заявляют об отсутствии явных и потенциальных конфликтов интересов, связанных с публикацией настоящей статьи

Статья поступила в редакцию 11.02.2025; одобрена после рецензирования 18.07.2025; принята к публикации 12.08.2025

© Лесной М. Н., Сакун П. Г., Вошедский В. И., Розенко Л. Я., Власов С. Г., Казьменкова Э. М., Бабасинов А. А., 2025

South Russian Journal of Cancer. 2025. Vol. 6, No. 3. P. 35-44
https://doi.org/10.37748/2686-9039-2025-6-3-4
https://elibrary.ru/ilqrhx
ORIGINAL ARTICLE

Preliminary Results of Two-Stage Radiosurgery for Brain Metastases

Lesnoy M. N.✉, Sakun P. G., Voshedskiy V. I., Rozenko L. Ya., Vlasov S. G., Kazmenkova E. M., Babasinov A. A.

National Medical Research Centre for Oncology, Rostov-on-Don, Russian Federation
✉ mx.lesnoy@gmail.com

ABSTRACT

Purpose of the study. To perform a preliminary assessment of local control after two-stage staged radiosurgery in patients with metastatic brain lesions.
Patients and methods. For staged radiosurgery, large lesions measuring ≥ 3 cm in the largest dimension were selected. The regimen consisted of delivering 12 Gy in a single fraction at the first stage and 14 Gy in a single fraction at the second stage, with a 14-day interval between the stages. If additional smaller lesions were present, they were irradiated simultaneously using the standard SRS technique in a single fraction with a dose per fraction (DPF) of 18–24 Gy. The prospective analysis included 32 patients of both sexes aged 34 to 76 years (mean age 57 ± 3.3 years) with brain metastatic lesions ≥ 3 cm in the largest dimension, or located in close proximity to critical brain structures, who underwent a two-stage course of staged radiosurgery at the National Medical Research Centre for Oncology.
Results. The evaluation of target lesion volumes was based on brain MRI performed before treatment, prior to the second stage, and one month after completion of treatment. At the one-month follow-up after the treatment course, local control was achieved in the vast majority of clinical cases. Sixteen lesions demonstrated a volume reduction of more than 70 % from baseline, eleven showed a reduction of more than 50 %, eight lesions exhibited a decrease of less than 50 %, and one lesion demonstrated a negative response.
Conclusion. Two-stage staged radiosurgery for brain metastases demonstrated satisfactory local control in patients with various primary tumor sites. The positive dynamics observed at this stage suggest the potential for favorable long-term outcomes.

Keywords: metastatic brain lesion, radiation therapy, stereotactic radiosurgery, staged radiosurgery

For citation: Lesnoy M. N., Sakun P. G., Voshedskiy V. I., Rozenko L. Ya., Vlasov S. G., Kazmenkova E. M., Babasinov A. A. Preliminary Results of Two-Stage Radiosurgery for Brain Metastases. South Russian Journal of Cancer. 2025; 6(3): 35-44. (In Russ.). https://doi.org/10.37748/2686-9039-2025-6-3-4, https://elibrary.ru/ilqrhx

For correspondence: Maksim N. Lesnoy – MD, PhD student, National Medical Research Centre for Oncology, Rostov-on-Don, Russian Federation
Address: 63 14 line str., Rostov-on-Don 344037, Russian Federation
E-mail: mx.lesnoy@gmail.com
ORCID: https://orcid.org/0009-0009-6084-7995
SPIN: 8452-5083, AuthorID: 1288041
Scopus Author ID: 57221944604
ResearcherID: 604536320

Compliance with ethical standards: the study was carried out in compliance with the ethical principles set forth in the World Medical Association Declaration of Helsinki (1964, revised in 2013). The study protocol was approved by the Ethics Committee of the National Medical Research Centre for Oncology, Rostov-on-Don, Russian Federation (extract from meeting protocol No. 31 dated 09/14/2023). Informed consent was obtained from all study participants

Funding: this work was not funded

Conflict of interest: the authors declare that there are no obvious and potential conflicts of interest associated with the publication of this article

The article was submitted 11.02.2025; approved after reviewing 18.07.2025; accepted for publication 12.08.2025

ВВЕДЕНИЕ

Метастатические очаги головного мозга являются наиболее часто встречающимися интракраниальными новообразованиями у взрослых. Наиболее часто вторичное поражение головного мозга характерно для рака легкого (40 % случаев заболевания), рака молочной железы (20–30 %) и меланомы (5–15 %). Другие злокачественные образования метастазируют в головной мозг реже. Проблема становится более актуальной за счет того, что рак легкого и молочной железы занимают лидирующие позиции в структуре заболеваемости онкологической патологией [1].

При отсутствии специализированного лечения медиана выживаемости у пациентов с установленным метастатическим поражением головного мозга (МПГМ) составляет 2–3 месяца, а при адекватной терапии может увеличиваться до 8–12 месяцев [2–3]. Поэтому поиск новых подходов к лечению МПГМ является важной задачей в современной онкологии и нейрохирургии.

В связи с особенностями гематоэнцефалического барьера системная лекарственная терапия обладает низкой эффективностью, поэтому в лечении метастатического поражения головного мозга основное место занимают локальные методы лечения. При этом хирургическое вмешательство зачастую является нецелесообразным при определенном метастатических очагов, множественного поражения или расположения опухолей в функционально значимых зонах головного мозга [4].

С развитием технического оснащения стало возможным подведение крупных доз ионизирующего облучения к патологическому очагу с минимальным воздействием на окружающие ткани. Методика применения максимально допустимой суммарной очаговой дозы (СОД излучения к мишени за одну фракцию получила название «стереотаксическая радиохирургия» (СРХ, англ. Stereotactic Radiosurgery, SRS). Впервые термин был введен Ларсом Лекселлом в середине XX в., а использование метода долгое время ограничивалось патологиями интракраниальной локализации и рассматривалось в качестве альтернативы оперативному вмешательству при сосудистых мальформациях и опухолях головного мозга [5].

СРХ отмечается высокой эффективностью, однако подведение крупных доз может сопровождаться определенными рисками. Особые сложности возникают при облучении крупных образований головного мозга более 3 см в наибольшем измерении, при обширном перифокальном отеке, а также образований, расположенных вблизи критических структур. Поэтому современными клиническими рекомендациями предусматривается использование различных вариантов гипофракционированной стереотаксической радиотерапии. Ее суть заключается в подведении сопоставимой суммарной очаговой дозы за 3–5 фракций, что обеспечивает более щадящее воздействие на окружающие структуры. Однако известно, что с увеличением количества фракций снижается и эффективность лечения, а потому вопрос остается актуальным в рамках современной лучевой терапии [6].

С целью решения этой проблемы в настоящее время проводится совершенствование методик стереотаксической радиохирургии. В частности, было предложено подводить высокие разовые дозы излучения через определенные промежутки времени. Как правило, перерывы между облучениями составляют от 2 до 4 недель, в зависимости от количества этапов и размера подводимой дозы на каждом из них. В литературе имеются сведения об использовании двух- или трехэтапных методик с вариацией разовой очаговой дозы (РОД) от 10 до 15 Гр и интервалом между облучениями от 14 дней до 30 дней [7].

Таким образом, учитывая новизну методики и вариабельную природу метастатического поражения головного мозга, алгоритм выбора варианта «стажирования» радиохирургии остается неопределенным, а потому исследования в этом направлении остаются актуальными и востребованными в клинической практике.

Цель исследования: предварительная оценка первичного эффекта после двухэтапной стажированной радиохирургии пациентов с метастатическими поражениями головного мозга.

ПАЦИЕНТЫ И МЕТОДЫ

Был проведен анализ результатов лечения 56 пациентов с выбранными для исследования метастатическими очагами в головном мозге диаметром ≥ 3 см в наибольшем измерении, либо меньшего размера, но с близким расположением к критическим структурам головного мозга (хиазма, зрительные пути, ствол головного мозга и др.). Пациенты были разделены на 2 группы: основная

группа набиралась проспективно из 32 человек, которым была выполнена двухэтапная стажированная радиохирургия целевых метастатических очагов. В качестве контроля была проведена ретроспективная оценка эффективности лечения 24 человек, которые, согласно клиническим рекомендациям, получили лучевую терапию с применением стандартной методики стереотаксической радиотерапии в режиме гипофракционирования с подведением СОД 24 Гр за 3 фракции (8 Гр за одну фракцию 3 дня подряд) [10]. Лечение и наблюдение пациентов осуществлялось в период с июля 2023 г. по декабрь 2024 г. в отделении радиотерапии № 2 ФГБУ «Национальный медицинский исследовательский центр онкологии» Министерства здравоохранения Российской Федерации.

Средний возраст пациентов в момент начала лечения составил 57 ± 3,3 года (диапазон от 34 до 76 лет, 95 % ДИ = 6,7). В зависимости от локализации выявленного первичного очага группы были разделены на 3 подгруппы. В основной группе: МПГМ рака молочной железы – 18 (56,25 %) человек, МПГМ рака легкого – 8 (26,8 %) человек, МПГМ меланомы – 6 (18,75 %) человек. В контрольной группе: МПГМ рака молочной железы – 13 (54,17 %) человек, МПГМ рака легкого – 7 (29,17 %) человек, МПГМ меланомы – 4 (16,67 %) человека. В основной группе у 13 пациентов выявлены солитарные очаги головного мозга, 6 больных с олигометастатическим поражением и 10 пациентов с множественным метастатическим поражением головного мозга. Аналогично в контрольной группе: 10 человек с солитарным, 8 человек с олигометастатическим и 9 человек с множественным МПГМ.

На момент госпитализации у всех пациентов отсутствовало экстракраниальное прогрессирование основного заболевания, индекс Карновского превышал 70 %, а также было диагностически подтверждено отсутствие острых и декомпенсированных форм хронических и инфекционных заболеваний.

Всем пациентам, включенным в исследование, были выполнены магнитно-резонансная томография (МРТ) головного мозга перед каждым этапом лечения и через месяц после проведенного лечения. Перед началом каждого этапа лучевой терапии была выполнена предварительная топометрическая подготовка: изготовлено индивидуальное фиксирующее устройство – трехслойная термопластическая маска для стереотаксической лучевой терапии, установлены рентгенконтрастные метки, и определен изоцентр с помощью системы лазерной навигации LAP Laser, выполнена топометрическая томография на компьютерном томографе Siemens Somatom, эффективная доза за исследование составила 3,7 мЗв. Выполнена обработка предварительной топометрии на станции виртуальной симуляции Singo Via.

С помощью систем формирования и расчета плана радиотерапии Elements и Aria, Varian (США), были построены 3D реконструкции очагов-мишеней и оценен их объем на каждой контрольной МРТ головного мозга. Индивидуальная гарантия качества плана пациента производилась с помощью матрицы SRS MapCheck, SunNuclear (США). Положение детекторов и разрешение этой матрицы разработано специально для верификации планов SRS/SBRT и обеспечивают высокую точность измерения дозы в условиях использования малых полей и некомпланарных арок.

Облучение производилось на линейном ускорителе Novalis Tx, Varian (США). Доставка дозы реализована конформными арками. Контроль положения пациента произведен с использованием системы стереотаксического позиционирования Exactrac, BrainLab (Германия).

Методика стажированной радиохирургии

Для облучения методикой стажированной радиохирургии выбирались крупные очаги размером ≥ 3 см в наибольшем измерении. В качестве общего объема опухоли (GTV) и клинического о опухоли (CTV) выбирался объем целевого очага, визуально определяемый на МРТ головного мозга как патологическая ткань, накапливающая контраст. При топометрической подготовке пациентов использовалась трехслойная термопластическая фиксирующая маска. В качестве планируемого объема опухоли (PTV) осуществлялся отступ от GTV на 1 мм. Методика представляла из себя подведение дозы 12 Гр за 1 фракцию на первом этапе и 14 Гр за 1 фракцию на втором этапе. Перерыв между этапами составлял 14 дней. При наличии других очагов меньшего размера, их облучение производилось одновременно по стандартной методике SRS за 1 фракцию с РОД 18–24 Гр [10].

Оценка объема целевых очагов производилась на основании МРТ исследования головного мозга, проводимого пациенту до начала лечения, перед вторым этапом и через месяц после проведенного лечения.

Статистический анализ

Статистическая обработка полученных данных была проведена на персональном компьютере с использованием программного пакета для статистического анализа Statistica 12.0. Производилось вычисление критерия достоверности Стьюдента (t), согласно которому статистически значимым считалось различие с вероятностью безошибочного прогноза не менее 95 %, т. е. $p < 0,05$. В рамках контроля оценивался текущий объем метастатических очагов и состояние пациента.

РЕЗУЛЬТАТЫ ИССЛЕДОВАНИЯ

МРТ контроль головного мозга удалость провести всем пациентам из исследуемой группы. Мониторинг данных об изменении локального объема очагов на всех этапах наблюдения представлен в таблице 1.

Средний объем очагов перед началом лечения в основной группе составлял 10,8 ± 1,8 см³, а в группе контроля 11,6 ± 2,0 см³. Была проведена также оценка объема очагов в зависимости от выявленного первичного очага. В основной группе средний объем метастатических очагов головного мозга у пациентов МПГМ рака легкого, составил 14,2 ± 2,6 см³, рака молочной железы – 11.1 ± 2,5 см³, меланомы – 10,2 ± 2,6 см³. В контрольной группе средние объемы очагов при тех же первичных локализациях составляли 11,6 ± 2,0, 9,5 ± 2,7 и 8,1 ± 2,4 см³ соответственно. Таким образом, до начала лечения размеры метастатических очагов в обеих группах были вполне сопоставимы.

Для основной группы проводилась оценка спустя 14 дней после первого этапа лечения при контрольном МРТ-исследовании головного мозга. Средние объемы очагов, включенных в исследование, составили 9,1 ± 2,0 см³ для метастазов рака легкого, 5,4 ± 1,9 см³ для метастазов рака молочной железы и 9,1 ± 2,6 см³ для метастазов меланомы. Несмотря на то, что на данном этапе к очагам была подведена неполная доза, мы уже можем видеть статистически значимое уменьшение метастазов в сравнении с изначальным объемом. Средний объем очагов к моменту контроля перед вторым этапом составлял 6,7 ± 1,4 см³ ($p = 0,05$), что в процентном соотношении показывает нам уменьшение на 38 %.

Третий МРТ-контроль осуществлялся через месяц после пройденного лечения для обеих групп пациентов. Средний объем очагов в основной группе составлял 4,3 ± 0,6 см³ ($p = 0,05$), а в контрольной 6,27 ± 1,4 см³. По сравнению с изначальным объемом, мы видим уменьшение объема на 60,1 % и 35,4 % соответственно. Примечательно, что наилучший ответ на радиотерапию показали метастатические очаги у пациентов с генерализованным раком молочной железы. Средний объем в основной группе до начала лечения составлял 11,1 ± 2,5 см³, а при оценке через месяц после двух этапов лечения было зафиксировано статистически значимое уменьшение до 2,1 ± 0,6 см³ ($p < 0,05$), то есть средний показатель объема уменьшился более чем в 5 раз от изначального – на 77,5 %. В контрольной группе до начала лечения средний объем составлял 9,5 ± 2,7 см³, а при контроле через месяц

Таблица 1. Показатели среднего объема метастатических очагов пациентов на трех этапах лечения с учетом морфологической принадлежности

Локализация первичного очага	Количество пациентов		Размер до начала лечения (см³)		Размер перед вторым этапом (см³)	Размер очага через месяц после лечения (см³)	
	Основная группа	Контрольная группа	Основная группа	Контрольная группа	Основная группа	Основная группа	Контрольная группа
Рак легкого	8	7	14,2 ± 2,6	11,6 ± 2,0	9,1 ± 2,0	4 ± 1,1*	7,3 ± 0,9
Рак молочной железы	18	13	11,1 ± 2,5*	9,5 ± 2,7	5,4 ± 1,9*	2,1 ± 0,6*	5,2 ± 0,7
Меланома	6	4	10,2 ± 2,6	8,1 ± 2,4	9,1 ± 2,6	7,0 ± 1,1	6,3 ± 1,2
Всего	32	24	10,8 ± 1,8*	9,7 ± 2,1	6,7 ± 1,4*	4,3 ± 0,6*	6,27 ± 1,4

Примечание: * – статистически значимое уменьшение по сравнению с изначальным объемом ($p = 0,05$). Параметр «± *n*» показывает среднюю ошибку в выборке

после радиотерапии этот показатель уменьшился до 5,2 ± 0,7 см³ (на 45,3 %). Статистически значимого уменьшения зафиксировано не было.

Пример изменения объема очага у пациента, прошедшего стажированную радиохирургию, представлен на рисунке 1.

В подгруппе пациентов с метастатическими очагами рака легкого через месяц после лечения мы зафиксировали статистически значимое уменьшение объема до 4 ± 1,1 см³ ($p < 0,05$) в основной группе (на 77 % от изначального) и 7,3 ± 0,9 см³ в группе контроля (на 37,7 % от изначального). Облучение в режиме гипофракционирования в контрольной группе не дало статистически значимой разницы.

Наименьшее снижение среднего объема очагов было присуще подгруппе пациентов с метастазами меланомы. Уменьшение составило с 10,2 ± 2,6 см³ до начала лечения до 6,3 ± 1,2 см³ на МРТ-контроле через месяц после лечения.

Кроме очевидных клинических изменений объемов очагов нам удалось также оценить уменьшение перифокального отека, который встречался у некоторых пациентов. Всего пациентов с выраженным перифокальным отеком было отмечено 12 случаев в основной группе и 9 случаев в контрольной. Оценка объема перифокального отека производилась без учета объема целевого очага. Средний объем перифокального отека перед началом лечения составлял 7,53 ± 1,2 см³ и 5,6 ± 0,7 см³ в основной и контрольной группах соответственно. На момент контроля, перед вторым этапом лечения, средний объем перифокального отека в основной группе составлял 5,3 ± 0,6 см³, что показывает нам 30 % уменьшение по сравнению с изначальным объемом. Через месяц после лечения у 3 пациентов из основной группы перифокальный отек визуально не определялся. Объем перифокального отека у оставшихся 9 пациентов основной группе составил в среднем 3,47 ± 0,5 см³ ($p = 0,05$). В контрольной группе через месяц после лечения отек визуально не определялся у 1 пациента. У оставшихся 8 пациентов средний объем перифокального отека составил 3,55 ± 0,7 см³, то есть стал меньше на 33 %. Учитывая небольшую выборку пациентов, на данном этапе мы не можем делать однозначные выводы о статистически значимом влиянии стажированной радиохирургии на уменьшение перифокального отека, уже через 14 дней после первого этапа мы видим результаты, сопоставимые с аналогичными в контрольной группой на контроле через месяц после проведенного лечения. Таким образом, это может стать перспективным направлением для дальнейших, более масштабных исследований.

ОБСУЖДЕНИЕ

Известно, что в лечении МПГМ особую трудность составляют крупные метастатические очаги головного мозга (> 3 см в наибольшем измерении), либо очаги даже меньшего размера, располагающиеся в интимной близости к функционально-важным

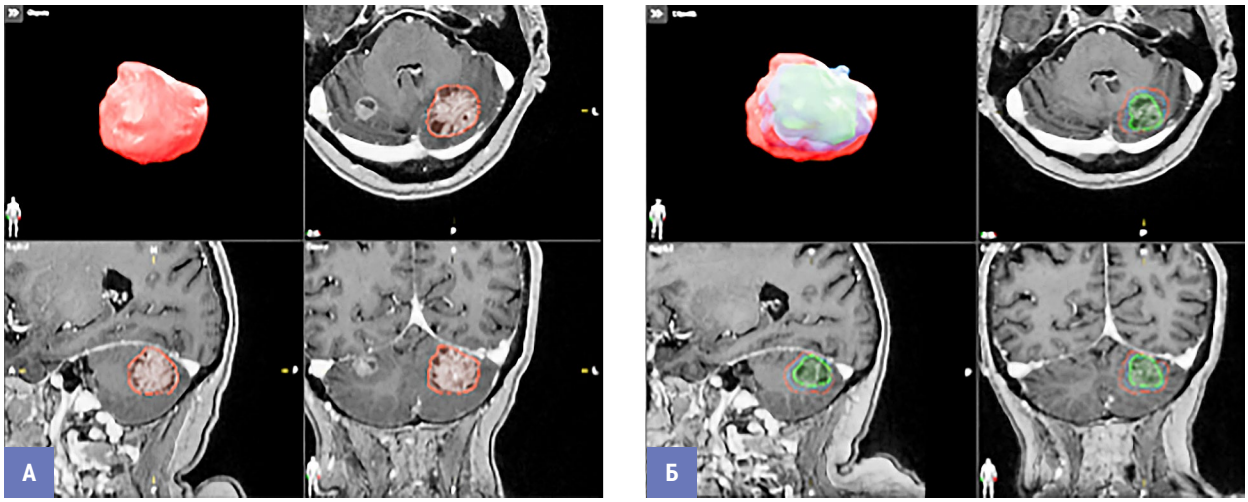

Рис. 1. Объемные контуры метастатического очага у пациента с генерализованным раком молочной железы: А) до начала лучевого лечения, Б) через месяц после лучевого лечения

зонам головного мозга (глаза, хрусталики, зрительные нервы, хиазма, зрительные тракты, ствол головного мозга, гиппокамп) [11]. Было установлено, что максимально возможная радикальная доза для очагов диаметром до 2 см с удаленной от критических структур локализацией составляет около 24 Гр. С увеличением объема очага кратно увеличивается и объем вовлекаемой неизмененной ткани головного мозга. Соответственно, снижается и максимальная допустимая доза облучения. Для очагов размером > 3 см максимально возможная доза излучения для безопасного подведения составляет 15 Гр. Радикальное снижение суммарной очаговой дозы неизбежно ведет к снижению эффективности лечения и повышению риска развития интракраниальной прогрессии [12]. Поэтому для крупных очагов возможно применение радиотерапии в режиме гипофракционирования. В клинических рекомендациях описано фракционирование с РОД 8 Гр в течение трех фракций, что позволяет сохранить СОД в 24 Гр [10]. Несмотря на то, что итоговая подведенная доза остается такой же, как и при классической радиохирургии, имеются данные о том, что фракционирование снижает эффективность воздействия на опухоль. Тем не менее, такой режим остается достаточно интенсивным и за довольно короткий срок подводится крупная доза, а значит сохраняется риск осложнений, связанных с перифокальным отеком и вовлечением близлежащих критических структур [13].

В поисках решения вышеописанной проблемы в настоящее время идут работы по развитию методики стажированной стереотаксической радиохирургии (stSRS), при которой подведение эквивалентной радикальной дозы к метастатическим очагам крупного размера осуществляется в несколько этапов с перерывами 2–4 недели.

Higuchi Y. и соавт. в 2009 г. провели проспективное исследование, в которое было включено 43 пациента с крупными МПГМ объемом более 10 см³. Объем опухоли варьировал от 10 до 35,5 см³. Схема планирования лучевой терапии представляла из себя подведение РОД 10 Гр в режиме радиохирургии с последующим перерывом в 14 дней, после чего осуществлялось облучение в том же режиме. Таким образом было выполнено 3 этапа с двумя двухнедельными перерывами. СОД по завершении трех этапов составила 30 Гр. Среднее уменьшение объема опухоли составило 18,8 % и 39,8 % на момент проведения второго и третьего этапов лечения соответственно. Отсутствие интракраниальной прогрессии наблюдалось в 80,7 % через 12 месяцев наблюдения. Авторы отмечают, что локальный контроль не был достигнут в трех случаях из-за рецидива, в пяти случаях из-за симптоматического перифокального отека и в одном случае из-за кровотечения. Кроме того, новые очаги были обнаружены у 24,8 % пациентов через 6 месяцев и у 34,2 % через 12 [8].

Медведева К. Е. и соавт. в 2022 г. провели анализ лечения 31 пациента с МПГМ, прошедших лучевую терапию в режиме двухэтапной методики стажированной радиохирургии на аппарате Гамма-нож. Суммарная очаговая доза после двух этапов лечения, в среднем, составила 30 Гр (от 22 до 49 Гр), а интервал между сеансами составлял до 33 дней. Средний объем опухоли перед началом лучевой терапии составлял 10,4 см³. МРТ-контроль пролеченных очагов осуществлялся в 4 этапа – перед началом второго этапа лечения, через 3, 6, и 12 месяцев после проведенной радиотерапии. На первый, второй, третий и четвертый этапы контроль удалось провести 21, 14, 11 и 4 пациентам соответственно, что было обусловлено летальными исходами в связи с экстракраниальным прогрессированием заболеваний. Соответственно этапам, среднее уменьшение объема очагов составляло 41,4, 43, 56,4 и 56,7 %. На первом, втором и третьем этапах у 2 пациентов отмечалось интракраниальное прогрессирование. В 2 случаях отмечался радионекроз через 4 и 15 месяцев после проведенного лечения [9].

В настоящем исследовании применяется двухэтапный вариант такого лечения с дозировками 12 Гр за 1 фракцию на первом этапе и 14 Гр за 1 фракцию на втором этапе. Перерыв между этапами составлял 14 дней [8].

Выбор такого режима дозирования на этапах радиохирургии был построен на основании расчета биологически эффективной дозы (BED) по формуле BED = D*(1 + d/(a/b)) [14]. За эталон был взят стандартный режим радиохирургии для метастатических очагов при раке молочной железы менее 3 см в наибольшем измерении. При подведении 24 Гр на очаг при коэффициенте радиочувствительности a/b = 4,6 (при гистологической принадлежности очага к раку молочной железы) биологически эффективная доза составила 149,22 изоГр.

При перерасчете биологически эффективная доза от гипофракционированного облучения с РОД 8 Гр за 3 фракции с итоговых СОД 24 Гр мы полу-

чаем 65,74 изоГр, что наглядно показывает нам, как снижается эффективность радиотерапии при редуцировании дозы и гипофракционированном подходе

Таким образом, имея цель повысить изоэффективность подводимой дозы, был выбран режим облучения в 2 этапа с дозами 12 и 14 Гр, при котором изоэффективность возрастает суммарно до 99,9 изоГр при арифметической суммарной дозе в 26 гр. При этом меньшая доза подводится на первом этапе, так как изначально мы имеем дело с крупным очагом, который тоже может быть окружен перифокальным отеком, соответственно требует более щадящего режима облучения во избежание нейрокогнитивных нарушений. Ко второму этапу, за счет уже подведенной дозы и противоотечной терапии, как правило, объем очага и области перифокального отека уменьшаются, и мы имеем возможность подвести большую дозу с сохранением безопасности для пациента.

Внимание в настоящем исследовании может быть также привлечено разнохарактерными результатами ответа очагов на лечение в зависимости от локализации выявленного первичного очага и гистологической природы. Мы видим, что в представленной выборке наилучшие результаты видны при метастатических очагах при генерализованном раке молочной железы. Среднее уменьшение объема превышает 70 % и является клинически значимым. При этом метастатические очаги меланомы проявляют большую радиорезистентность, характерную для гистологической структуры опухоли. Однозначные выводы в этом отношении мы сделать не можем, так как для достоверных исследований нужна более крупная выборка. Однако предварительные результаты настоящей работы могут натолкнуть на мысль о том, что в попытке улучшения клинического эффекта от предложенного лечения можно прибегнуть к радиомодификации.

Также хочется обратить внимание на влияние стажированной радиохирургии на уменьшение объема перифокального отека, который может иметь значение при развитии клинической картины интракраниальных заболеваний, а также является ограничивающим фактором при планировании лучевой терапии [13]. На примере результатов настоящего исследования мы можем предположить, что подведение меньшей дозы излучения на первом этапе стажированной радиохирургии позволяет купировать выраженное проявление перифокального отека. Таким образом, ко второму этапу мы имеем более благоприятные условия для подведения уже радикальной дозы излучения, чем увеличиваем эффективность и безопасность лучевой терапии МПГМ.

Есть основания предполагать, что дробление радиохирургического лечения на несколько этапов может положительно влиять на радиорезистентные характеристики метастатических очагов. Мы видим это на примере метастазов меланомы, пролеченных в нашем исследовании. Существуют литературные данные о повышенной радиорезистентности злокачественной меланомы к двуцепочечным разрывам молекул ДНК, которые вызывает лучевая терапия [15]. В случае, когда лечение МПГМ производится с использованием методики гипофракционированной радиотерапии, краевая подводимая доза ионизирующего излучения подводится к практически неизмененной опухоли, так как период реализации лучевого эффекта в этом случае является довольно коротким. Этим могут обусловливаться наименьшие показатели снижения объема очагов у пациентов с МПГМ меланомы, установленные в нашем исследовании. При этом стажированная радиохирургия показала себя более эффективно в лечении метастазов аналогичной природы. Таким образом, может быть высказано предположение о благоприятном влиянии первого этапа стажированной радиохирургии на радиорезистентность метастатических очагов меланомы в связи с тем, что в перерыве между сеансами облучения происходит частичный патоморфоз опухоли, в ходе которого происходит снижение степени резистентности метастатических очагов.

ЗАКЛЮЧЕНИЕ

Двухэтапная стажированная радиохирургия метастазов головного мозга показала удовлетворительные результаты локального контроля пациентов с различными первичными локализациями злокачественных заболеваний. Наблюдение за пациентами, прошедшими терапию в рамках представленной методики, продолжает осуществляться, однако положительная динамика, которую мы зафиксировали на данный момент, позволяет рассчитывать на благоприятные результаты в дальнейшей перспективе.

Исследование корреляций между гистологической природой очагов, сравнение методики с аналогичными вариантами этапной радиохирургии, а также изучение возможных клинических эффектов, связанных со стажированной радиохирургией, определяет целесообразность дальнейшего изучения в рамках клинических и лабораторных исследований. Тем не менее, уже на данном этапе установленная степень локального контроля предлагаемого нами варианта дозовой нагрузки и межфракционного интервала представляет перспективу для лечения крупных метастатических очагов головного мозга.

Список источников

1. Состояние онкологической помощи населению России в 2021 году. Под ред. А. Д. Каприна, В. В. Старинского, А. О. Шахзадовой. М.: МНИОИ им. П. А. Герцена – филиал ФГБУ «НМИЦ радиологии» Минздрава России, 2022, 239 с.
2. Вошедский В. И., Дженкова Е. А. Модифицированное прецизионное стереотаксическое лучевое лечение метастатического поражения головного мозга немелкоклеточным раком легкого. Вопросы онкологии. 2023;69(3S):447–448. EDN XIDMDW
3. Ernani V, Stinchcombe TE. Management of Brain Metastases in Non-Small-Cell Lung Cancer. J Oncol Pract. 2 019 Nov;15(11):563–570. https://doi.org/10.1200/JOP.19.00357
4. Winther RR, Hjermstad MJ, Skovlund E, Aass N, Helseth E, Kaasa S, et al. Surgery for brain metastases-impact of the extent of resection. Acta Neurochir (Wien). 2022 Oct;164(10):2773–2780. https://doi.org/10.1007/s00701-021-05104-7
5. Энгел О. Т., Назаренко А. В. История развития стереотаксической радиохирургии и ее роль в лечении метастазов в головной мозг. Опухоли головы и шеи. 2015;5(1):27–35. https://doi.org/10.17650/2222-1468-2015-1-27-35
6. Yan M, Zalay O, Kennedy T, Owen TE, Purzner J, Taslimi S, et al. Outcomes of Hypofractionated Stereotactic Radiotherapy for Small and Moderate-Sized Brain Metastases: A Single-Institution Analysis. Front Oncol. 2022;12:869572. https://doi.org/10.3389/fonc.2022.869572
7. Cui T, Weiner J, Danish S, Chundury A, Ohri N, Yue N, et al. Evaluation of Biological Effective Dose in Gamma Knife Staged Stereotactic Radiosurgery for Large Brain Metastases. Front Oncol. 2022;12:892139. https://doi.org/10.3389/fonc.2022.892139
8. Осинов И. К., Голанов А. В., Банов С. М., Артеменкова А. Е., Костюченко В. В., Далечина А. В. Стажированная радиохирургия в лечении пациентов с метастатическим поражением головного мозга. Нейрохирургия. 2021;23(1):26–37. https://doi.org/10.17650/1683-3295-2021-23-1-26-37
9. Медведева К. Е., Баулин А. А., Лепилина О. Г., Квашнин К. М., Ильялов С. Р. Двухэтапная стажированная стереотаксическая радиохирургия на гамма-ноже в лечении метастазов в головной мозг. Радиация и риск (Бюллетень НРЭР). 2022;31(1):136–149. https://doi.org/10.21870/0131-3878-2022-31-1-136-149, EDN: IMEWWY
10. Клинические рекомендации. Вторичное злокачественное новообразование головного мозга и мозговых оболочек». 2024. Доступно по: https://cr.minzdrav.gov.ru/preview-cr/534_3, Дата обращения: 09.07.2025
11. Sarmey N, Kaisman-Elbaz T, Mohammadi AM. Management Strategies for Large Brain Metastases. Front Oncol. 2022;12:827304. https://doi.org/10.3389/fonc.2022.827304
12. Crisà FM, Leocata F, Arienti VM, Picano M, Berta L, Brambilla MG, et al. Adaptive Staged-Dose Gamma Knife Radiosurgery for the Treatment of Large Brain Metastases: Report of 40 Consecutive Cases and Analysis of Literature. Neurol India. 2023;71(Supplement):S146–S152, Mar–Apr 2023. https://doi.org/10.4103/0028-3886.373643
13. Pan K, Wang B, Xu X, Liang J, Tang Y, Ma S, et al. Hypofractionated stereotactic radiotherapy for brain metastases in lung cancer patients: dose-response effect and toxicity. Discov Oncol. 2024 Jul 30;15(1):318. https://doi.org/10.1007/s12672-024-01191-x
14. Арсеньев А. И., Новиков С. Н., Канаев С. В., Мельник Ю. С., Арсеньев Е. А., Нефедов А. О. и др. Радиобиология высокодозной лучевой терапии: учебное пособие для обучающихся в системе высшего и дополнительного профессионального образования. Санкт-Петербург: ФГБУ «НМИЦ онкологии им. Н. Н. Петрова» Минздрава России, 2022,156 с.
15. Lambing S, Tan YP, Vasileiadou P, Holdenrieder S, Müller P, Hagen C, et al. RIG-I immunotherapy overcomes radioresistance in p53-positive malignant melanoma. J Mol Cell Biol. 2023 Jun 1;15(1):mjad001. https://doi.org/10.1093/jmcb/mjad001

Информация об авторах:
Лесной Максим Николаевич ✉ – научный аспирант, ФГБУ «Национальный медицинский исследовательский центр онкологии» Министерства здравоохранения Российской Федерации, г. Ростов-на-Дону, Российская Федерация
ORCID: https://orcid.org/0009-0009-6084-7995, SPIN: 8452-5083, AuthorID: 1288041, Scopus Author ID: 57221944604

Сакун Павел Георгиевич – к.м.н., врач-радиотерапевт, врач-нейрохирург, заведующий отделением радиотерапии № 2, ФГБУ «Национальный медицинский исследовательский центр онкологии» Министерства здравоохранения Российской Федерации, г. Ростов-на-Дону, Российская Федерация
ORCID: https://orcid.org/0000-0001-8061-6259, SPIN: 3790-9852, AuthorID: 734600, Scopus Author ID: 56531945400

Вошедский Виталий Игоревич – врач-радиотерапевт, ФГБУ «Национальный медицинский исследовательский центр онкологии» Министерства здравоохранения Российской Федерации, г. Ростов-на-Дону, Российская Федерация
ORCID: https://orcid.org/0000-0003-1405-8329, SPIN: 4732-4005, AuthorID: 1032685, ResearcherID: Q-6122-2019

Розенко Людмила Яковлевна – д.м.н., профессор, врач-радиотерапевт отделения радиотерапии № 2, ФГБУ «Национальный медицинский исследовательский центр онкологии» Министерства здравоохранения Российской Федерации, г. Ростов-на-Дону, Российская Федерация
ORCID: https://orcid.org/0000-0001-7032-8595, SPIN: 8879-2251, AuthorID: 421802

Власов Станислав Григорьевич – к.м.н., врач-радиотерапевт отделения радиотерапии № 2, ФГБУ «Национальный медицинский исследовательский центр онкологии» Министерства здравоохранения Российской Федерации, г. Ростов-на-Дону, Российская Федерация
ORCID: https://orcid.org/0000-0002-4680-8991, SPIN: 3001-7426, AuthorID: 1087319, ResearcherID: AAJ-6426-2021

Казьменкова Эвелина Максимовна – клинический ординатор, ФГБУ «Национальный медицинский исследовательский центр онкологии» Министерства здравоохранения Российской Федерации, г. Ростов-на-Дону, Российская Федерация
ORCID: https://orcid.org/0009-0002-0871-3438

Бабасинов Артем Андреевич – научный аспирант, ФГБУ «Национальный медицинский исследовательский центр онкологии» Министерства здравоохранения Российской Федерации, г. Ростов-на-Дону, Российская Федерация
ORCID: https://orcid.org/0009-0007-1634-902X, SPIN: 5443-3908, AuthorID: 1288044, ResearcherID: JFK-4065-2023

Вклад авторов:
Лесной М. Н. – разработка дизайна исследования, получение данных для анализа, анализ полученных данных, написание текста рукописи, обзор публикаций по теме статьи;
Сакун П. Г. – критический пересмотр содержания статьи, утверждение окончательного варианта статьи для публикации;
Вошедский В. И. – разработка дизайна исследования, критический пересмотр содержания статьи, утверждение окончательного варианта статьи для публикации;
Розенко Л. Я. – критический пересмотр содержания статьи, утверждение окончательного варианта статьи для публикации;
Власов С. Г. – обзор публикаций по теме статьи, получение данных для анализа, анализ полученных данных, написание текста рукописи;
Казьменкова Э. М. – обзор публикаций по теме статьи, получение данных для анализа, анализ полученных данных, написание текста рукописи;
Бабасинов А. А. – обзор публикаций по теме статьи, получение данных для анализа, анализ полученных данных, написание текста рукописи.

Южно-Российский онкологический журнал. 2025. Т. 6, № 3. С. 45-52
https://doi.org/10.37748/2686-9039-2025-6-3-5
https://elibrary.ru/kuzycl
3.1.6. Онкология, лучевая терапия
ОРИГИНАЛЬНАЯ СТАТЬЯ

CC BY 4.0

Метод определения границ резекции базальноклеточного рака кожи

Н. И. Ларина✉, Ю. С. Шатова, Е. М. Франциянц, В. А. Бандовкина, В. В. Позднякова, В. М. Легостаев, О. В. Хохлова, Н. А. Захарова

ФГБУ «Национальный медицинский исследовательский центр онкологии» Министерства здравоохранения Российской Федерации, г. Ростов-на-Дону, Российская Федерация
✉ xnatali717@mail.ru

РЕЗЮМЕ

Цель исследования. Изучение возможности применения в клинической практике метода визуальной диагностики базальноклеточного рака кожи в ультрафиолетовом свете с использованием фотодитазина для определения границ распространения опухоли.

Пациенты и методы. Данное исследование проводилось на базе отделения реконструктивно-пластической хирургии и онкологии ФГБУ «Национальный медицинский исследовательский центр онкологии» Министерства здравоохранения Российской Федерации. В исследование были включены 60 мужчин и женщин с цитологически верифицированным базальноклеточным раком кожи I–II стадии, из них: 30 человек (15 мужчин и 15 женщин) с поверхностным типом роста опухоли, 30 человек (15 мужчин и 15 женщин) с солидным типом роста опухоли. Всем пациентам на поверхность опухоли и зону вокруг нее (1,5–2 см) наносился гель-пенетратор фотодитазин в виде аппликации на 30 мин., затем удалялся марлевой салфеткой, смоченной дистиллированной водой. Далее в темном помещении при помощи ультрафиолетового источника света отмечалось характерное свечение опухоли цвета фуксии и бледный или темно-красный ореол вокруг опухоли. Таким образом определялось распространение опухолевого процесса на окружающие, изначально визуально не измененные ткани.

Результаты. В ходе исследования были получены следующие результаты: у 33 пациентов зона вокруг опухоли не демонстрировала никакого свечения, тогда как у 27 – наблюдались участки повышенной флуоресценции вокруг опухоли – так называемые «засветы». Эти области имели округлую или неправильную форму и характеризовались интенсивным темно-красным свечением, окружающем опухолевый очаг. Обширные «засветы» свидетельствуют об активной адсорбции фотосенсибилизатора в данной области, которая возникает вследствие изменения гормонально-метаболических свойств кожи вокруг опухоли. При выявлении обширного перитуморального «засвета» данную область следует включать в резецируемое поле как потенциально опасную зону в отношении последующего рецидивирования.

Заключение. Предлагаемый метод прост в использовании, не требует дорогостоящего оборудования и системного пути введения фотосенсибилизатора, что позволяет избежать ряда неудобств и соблюдения мер предосторожности пациентами. Перитуморальная флуоресценция позволяет определить истинные границы распространения опухолевого процесса и выполнить дальнейшее хирургическое иссечение с оптимальным отступом от видимого края опухолевого поражения. Все вышеперечисленные достоинства позволяют рекомендовать данный метод для широкого внедрения в рутинную практику специализированных лечебных учреждений.

Ключевые слова: базальноклеточный рак кожи, фотодитазин, рецидив, линия резекции, ультрафиолетовый свет

Для цитирования: Ларина Н. И., Шатова Ю. С., Франциянц Е. М., Бандовкина В. А., Позднякова В. В., Легостаев В. М., Хохлова О. В., Захарова Н. А. Метод определения границ резекции базальноклеточного рака кожи. Южно-Российский онкологический журнал. 2025; 6(3): 45-52. https://doi.org/10.37748/2686-9039-2025-6-3-5, https://elibrary.ru/kuzycl

Для корреспонденции: Ларина Наталия Ивановна – аспирант отделения реконструктивно-пластической хирургии и онкологии, ФГБУ «Национальный медицинский исследовательский центр онкологии» Министерства здравоохранения Российской Федерации, г. Ростов-на-Дону, Российская Федерация
Адрес: 344037, Российская Федерация, г. Ростов-на-Дону, ул. 14-я линия, д. 63
E-mail: xnatali717@mail.ru
ORCID: https://orcid.org/0000-0002-0433-7060
SPIN: 4275-4945, AuthorID: 1216233
ResearcherID: JFS-0292-2023

Соблюдение этических стандартов: в работе соблюдались этические принципы, предъявляемые Хельсинкской декларацией Всемирной медицинской ассоциации (World Medical Association Declaration of Helsinki, 1964, ред. 2013). Исследование одобрено на заседании совета по этике при ФГБУ «Национальный медицинский исследовательский центр онкологии» Министерства здравоохранения Российской Федерации (выписка из протокола заседания № 29 от 09.09.2022 г.).
Информированное согласие получено от всех участников исследования

Финансирование: финансирование данной работы не проводилось

Конфликт интересов: все авторы заявляют об отсутствии явных и потенциальных конфликтов интересов, связанных с публикацией настоящей статьи

Статья поступила в редакцию 18.02.2025; одобрена после рецензирования 03.08.2025; принята к публикации 13.08.2025

© Ларина Н. И., Шатова Ю. С., Франциянц Е. М., Бандовкина В. А., Позднякова В. В., Легостаев В. М., Хохлова О. В., Захарова Н. А., 2025

South Russian Journal of Cancer. 2025. Vol. 6, No. 3. P. 45-52
https://doi.org/10.37748/2686-9039-2025-6-3-5
https://elibrary.ru/kuzycl
ORIGINAL ARTICLE

A method for determining resection margins in basal cell carcinoma of the skin

N. I. Larina✉, Yu.S. Shatova, E. M. Frantsiyants, V. A. Bandovkina, V. V. Pozdnyakova, V. M. Legostaev, O. V. Khokhlova, N. A. Zakharova

National Medical Research Centre for Oncology, Rostov-on-Don, Russian Federation
✉ xnatali717@mail.ru

ABSTRACT

Purpose of the study. To investigate the feasibility of applying a method of visual diagnosis of basal cell carcinoma (BCC) under ultraviolet (UV) light using Photoditazine for determining tumor margins in clinical practice.
Patients and Methods. The study was conducted at the Department of Reconstructive and Plastic Surgery and Oncology, National Medical Research Center for Oncology. Sixty patients (men and women) with cytologically verified stage I–II BCC were included. Among them, 30 patients (15 men and 15 women) presented with a superficial growth pattern, and 30 patients (15 men and 15 women) with a solid growth pattern. In all cases, Photoditazine gel-penetrant was applied topically to the tumor surface and the surrounding area (1.5–2 cm) for 30 minutes. The gel was then removed with a gauze swab moistened with distilled water. Under UV light in a dark room, a characteristic fuchsia fluorescence of the tumor and a pale or dark-red halo around the lesion were observed. This enabled assessment of the tumor spread into adjacent tissues that initially appeared visually unaffected.
Results. The study yielded the following findings: in 33 patients, the peritumoral area showed no fluorescence, whereas in 27 patients, zones of enhanced fluorescence ("hot spots") were detected around the tumor. These areas exhibited a round or irregular shape and were characterized by an intense dark-red fluorescence surrounding the tumor focus. Extensive "hot spots" indicated active adsorption of the photosensitizer in the area, which may result from altered hormonal and metabolic properties of the peritumoral skin. In cases where extensive peritumoral fluorescence was identified, the area should be included within the resection field as a potentially high-risk zone for subsequent recurrence.
Conclusion. The proposed method is simple to use, does not require expensive equipment or systemic administration of the photosensitizer, and therefore avoids patient inconvenience and precautionary restrictions. Detection of peritumoral fluorescence enables accurate determination of true tumor margins and facilitates subsequent surgical excision with an optimal margin from the visible edge of the lesion. These advantages support the recommendation of this method for broad implementation in routine practice of specialized medical institutions.

Keywords: basal cell carcinoma of the skin, photoditazine, recurrence, resection line, ultraviolet light

For citation: Larina N. I., Shatova Yu. S., Frantsiyants E. M., Bandovkina V. A., Pozdnyakova V. V., Legostaev V. M., Khokhlova O. V., Zakharova N. A. A method for determining resection margins in basal cell carcinoma of the skin. South Russian Journal of Cancer. 2025; 6(3): 45-52. (In Russ.). https://doi.org/10.37748/2686-9039-2025-6-3-5, https://elibrary.ru/kuzycl

For correspondence: Natalia I. Larina – MD, PhD student at the Department of Reconstructive Plastic Surgery and Oncology, National Medical Research Centre for Oncology, Rostov-on-Don, Russian Federation
Address: 63 14th Line str., Rostov-on-Don, 344037, Russian Federation
E-mail: xnatali717@mail.ru
ORCID: https://orcid.org/0000-0002-0433-7060
SPIN: 4275-4945, AuthorID: 1216233
ResearcherID: JFS-0292-2023

Compliance with ethical standards: the study was carried out in compliance with the ethical principles outlined in the World Medical Association Declaration of Helsinki (1964, revised 2013). Ethical approval was obtained from the Ethics Council of the National Medical Research Center of Oncology (Protocol No. 29, dated 09/09/2022). Informed consent was obtained from all participants in the study

Funding: this work was not funded

Conflict of interest: the authors declare that there are no obvious and potential conflicts of interest associated with the publication of this article

The article was submitted 18.02.2025; approved after reviewing 03.08.2025; accepted for publication 13.08.2025

ВВЕДЕНИЕ

В связи с повсеместной распространенностью и растущей заболеваемостью, своевременная точная диагностика и лечение базальноклеточного рака кожи (БКРК) является актуальной темой для многих исследований и инновационных разработок. Особую роль в канцерогенезе БКРК играет микроокружение опухоли. Становится все более очевидным, что микроокружение стромы, в котором развиваются неопластические клетки, оказывает глубокое влияние на многие этапы прогрессирования рака [1]. Выявление опухолевых клеток в перифокальной зоне возможно при гистологическом исследовании операционного материала после хирургического вмешательства. Как известно, визуально неизмененная кожа вокруг опухолевого новообразования претерпевает структурные и биохимические преобразования, создавая «ложе опухоли». В дальнейшем, при не радикальном иссечении, данная область кожи может стать причиной продолженного роста опухоли или ее рецидива.

Одним из неинвазивных методов лечения БКРК является фотодинамическая терапия. Перед ее проведением пациенту внутривенно вводят фотосенсибилизатор (ФС), который адсорбируется в опухолевых клетках (экспозиция около 3-х часов).

В настоящее время активно используются ФС второго поколения, которые в отличие от ФС первого поколения активируются светом в длинноволновой красной области спектра (λ = 650–680 нм). Они глубже проникают в ткани, более избирательно накапливаются в опухолевых клетках и быстрее выводятся из организма [2–4]. Ряд ФС второго поколения, производных хлорина Е6 (фотодитазин и др.) был создан в 1996–1998 гг. проф. Пономаревым Г. В. в Институте биомедицинской химии РАН (Патент РФ № 2144538). Клинические испытания фотодитазина были начаты в 1998 г. в ГНЦ лазерной медицины.

Среди ФС второго поколения известны и широко применяются в практике производные хлоринового ряда, такие как радахлорин (Рада-Фарма, Россия) и фотодитазин (ООО «Вета-Гранд», Россия), фотолон (РУП «Белмедпрепараты», Белоруссия), фоскан («Biolitec AG», Германия) [4].

Фотодитазин быстро накапливается в опухоли, максимум накопления наступает через 1,5–2,5 ч [5]. Фотодитазин обладает высокой фотодинамической активностью и имеет ряд преимуществ по сравнению с другими производными хлорина Е6:

– высокий коэффициент селективности накопления в опухоли по отношению к окружающей интактной ткани равный 10, тогда как радахлорин и фотолон – 6 и 4 соответственно [5–7];

– высокий квантовый выход вследствие мономерности, гидрофильности и гомогенности, что обеспечивает высокую степень фототоксичности [5];

– способность связываться с мембранами опухолевых клеток [8];

– меньшая терапевтическая доза (0,3–1,5 мг/кг веса больного), чем у радахлорина (0,5–2,4 мг/кг) и фотолона (2,5–3,0 мг/кг).

Результаты клинических испытаний по оценке эффективности ФДТ с использованием фотодитазина опубликованы в статьях [9–12].

Описаны два способа применения фотодитазина – внутривенный (Патент РФ № 2347567, Патент РФ № 2482893) и наружный (Патент РФ № 2286780). Фотодитазин (N-диметилглюкаминовая соль хлорина Е6) имеет наибольшую скорость накопления только в областях пролиферации. Его структурная формула приведена в работе [13]. В электронном спектре поглощения фотодитазина наблюдаются пять характеристических полос поглощения с максимумами при длинах волн 400 ± 2 нм, 504 ± 2 нм, 534 ± 2 нм, 608 ± 2 нм, 662 ± 2 нм (патенте RU 2448745, публ. 27.04.2012 г., A61B 5/06). Максимальный «пик» поглощения приходится на длину волны в 402 нм, при этом энергетические затраты на возбуждение могут быть в 3 раза меньше, чем в спектре 660 нм.

Внутривенный путь введения данного препарата сопряжен с определенными ограничениями для пациента, так как в течение двух последующих дней ему нужно соблюдать ряд мер предосторожности – избегать воздействия прямых солнечных лучей, желательно не выходить на улицу до захода солнца, использовать солнцезащитные очки с ультрафиолетовым фильтром.

Компания «Вета-гранд» выпускает лекарственную форму фотодитазина в виде 0,5 %-го геля-пенетратора [4]. Регистрационное удостоверение: № ФСР 2012/13043 от 08.06.2017 г. Химическое название: N-диметилглюкаминовая соль хлорина Е6. Описание: зеленоватый, полимерный гель для наружного применения. Форма выпуска: 0,5 мл; 1,0 мл или 2,0 мл геля, помещенного в шприц 2,0 мл инъекционный одноразовый с пластмассовым колпачком в стерильной упаковке. Состав: 1 мл геля содержит 5 мг активного вещества – фотодитазина и вспомогательные вещества: эфиры метилгидроксиэтилцеллюлозы.

Описанный в патенте RU 23887376 метод контактной флуоресцентной биомикроскопии с использованием флюорохром акридинового оранжевого в концентрации 1: 5000 требует использования специализированных контактных объективов (ЛК 25 × 0,75) и дорогостоящего оборудования (ЛЮМАМ-ИЗ) с настройкой детекции в широком спектральном диапазоне (480–700 нм), что существенно ограничивает его применение в повседневной клинической практике. С помощью данного метода определяют опухолевые комплексы БКРК по участкам скопления интенсивно флуоресцирующих клеток на фоне зеленого свечения межклеточного вещества и коллагеновых волокон и таким образом диагностируют базальноклеточный рак кожи.

Цель исследования: изучение возможности применения в клинической практике метода визуальной диагностики базальноклеточного рака кожи в ультрафиолетовом свете с использованием фотодитазина для определения границ распространения опухоли.

ПАЦИЕНТЫ И МЕТОДЫ

В исследование включены 60 пациентов обоего пола: 30 мужчин и 30 женщин с базальноклеточным раком кожи I–II стадии (диагноз базальноклеточный рак кожи был подтвержден при цитологическом исследовании на догоспитальном этапе), по 15 человек с узловым и поверхностным вариантом роста опухоли, которым ранее не проводилось лечение. Всем пациентам наносился гель-пенетратор фотодитазин в виде аппликации на опухоль и визуально неизмененную зону вокруг нее на 1,5–2 см от края опухоли из расчета 1 мл геля на 3–5 см² обрабатываемой поверхности, экспозиция 30 мин. После аппликации гель удалялся с поверхности опухоли и кожи вокруг нее марлевой салфеткой, смоченной дистиллированной водой. Затем, в темном помещении на месте аппликации, под направленным ультрафиолетовым светом, наблюдалось и фиксировалось (фоторегистрация) характерное свечение карциномы цвета фуксии и бледный или темно-красный ореол вокруг опухоли.

В ходе исследования были получены следующие результаты: у 33 (55 %) пациентов зона вокруг опухоли не демонстрировала никакого свечения (рис. 1), тогда как у 27 (45 %) пациентов наблюдались участки повышенной флуоресценции вокруг опухоли – так называемые «засветы» (рис. 2). Эти области имели округлую или неправильную форму и характеризовались интенсивным темно-красным свечением, окружающим опухолевый очаг. Данная область, по нашему мнению, подлежит безусловному удалению как потенциально опасная в отно-

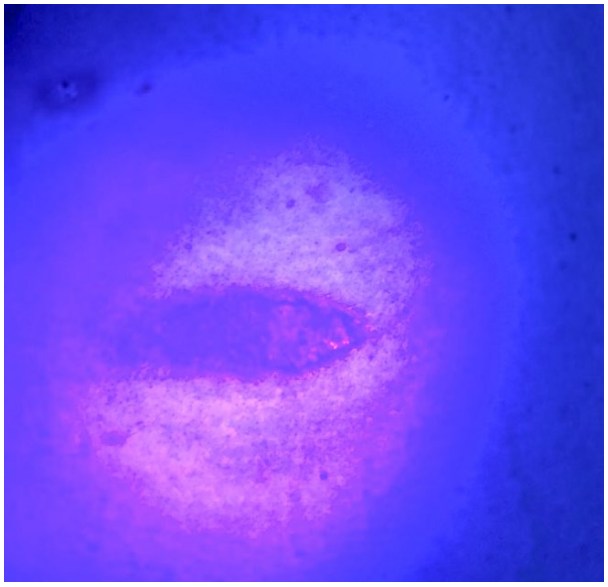

Рис. 1. Под направленным ультрафиолетовым светом кожа поясничной области с опухолевым новообразованием (рак кожи спины T1N0M0, st I, кл. гр. 2). На поверхность опухоли и перитуморальную зону нанесен гель-пенетратор фотодитазин. Свечение перифокальной зоны отсутствует

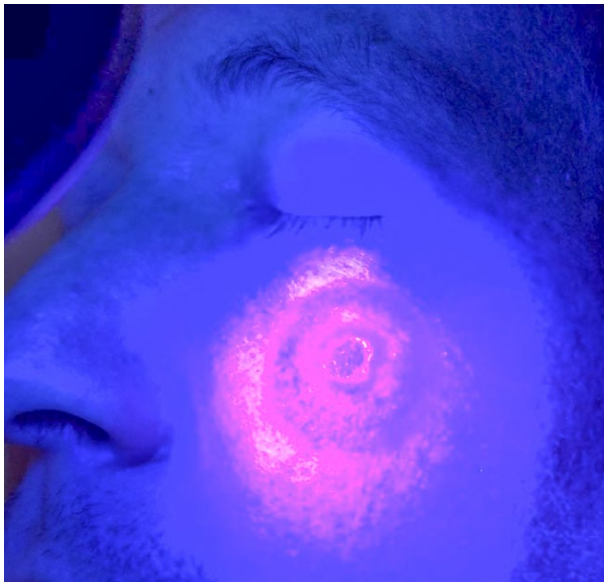

Рис. 2. Под направленным ультрафиолетовым светом кожа левой щеки с опухолевым новообразованием (рак кожи левой щеки T1N0M0, st I, кл. гр. 2). На поверхность и перитуморальную зону нанесен гель-пенетратор фотодитазин. Вокруг опухоли обширный «засвет» округлой формы

шении последующего рецидивирования. Активная адсорбция фотосенсибилизатора свидетельствует об изменении гормонально-метаболических свойств кожи в данной зоне и, соответственно, о формировании опухолевого поля. Также исследовано содержание факторов роста, их рецепторов и активность фибринолитической системы в полученном материале после хирургического удаления опухоли. Эти ранее опубликованные исследования показали, что несмотря на отсутствие опухолевых клеток в линии резекции, повышенное содержание VEGF-A, VEGF-C, TGF-β, EGF [14] и активация фибринолитической системы [15] способствовало продолженному злокачественному росту, диагностированному через 12–15 месяцев при солидном типе базальноклеточного рака у трех пациентов мужского пола с самыми обширными «засветами» перифокальной зоны.

Время, затрачиваемое на диагностическое исследование перед операцией, в общей сложности составляет не более 70 мин. Показания для использования заявляемого метода: верифицированный БКРК.

РЕЗУЛЬТАТЫ ИССЛЕДОВАНИЯ И ИХ ОБСУЖДЕНИЕ

Из 60 пациентов у 27 (45,0 %) были обнаружены «засветы» перифокальной зоны: у 24 (40,0 %) больных с солидным ростом опухоли и у 3 (5,0 %) с поверхностным. Данным пациентам проводилось иссечение с отступом более 4 мм от зоны «засвета». В случаях с бледным ореолом вокруг опухоли или его отсутствием выполнялось стандартное иссечение с отступом 4 мм от видимых границ новообразования. Во всех наблюдениях гистологический анализ подтвердил радикальность хирургического вмешательства: опухоль была полностью удалена в пределах здоровых тканей без признаков злокачественного роста в краях резекции.

Примером клинического использования предлагаемого метода может служить выписка из истории болезни.

Пример № 1. Больная И., 71 год. Из анамнеза: плоское пятно розового цвета появилось 3 года назад, периодически покрывается корочкой, медленно увеличивалось в размерах, лечилась акридермом – без изменения. Локальный статус: на коже поясничной области слева – плоское образование розового цвета, размером 0,6 × 1,3 см в диаметре, без изъязвления. При поверхностной микроскопии дерматоскопом HEINE DELTA 20 определены древовидные сосуды (предположительно, базальноклеточный рак кожи). После цитологического исследования получен результат – немногочисленные группы базальноклеточной карциномы на фоне базальноклеточной гиперплазии с пролиферацией, с полиморфизмом части клеток, гиперкератоз. На область поражения и зону вокруг нее нанесен гель-пенетратор фотодитазин, затем проведено изучение очага под направленным ультрафиолетовым светом. Вокруг опухоли отсутствует свечение перифокальной зоны. В дальнейшем опухоль удалена хирургическим методом согласно клиническим рекомендациям с отступом 4 мм от видимого края опухоли, кожно-жировой лоскут с опухолью размерами 1,4 × 2,1 см отправлен на гистологическое исследование. На основании гистологического исследования установлен заключительный диагноз: базальноклеточный рак кожи. Гистологическое заключение: поверхностная базальноклеточная карцинома без изъязвления, без признаков сосудистой и периневральной инвазии, с очаговой лимфоцитарной перитуморальной инфильтрацией, максимальным горизонтальным распространением 9,5 мм, толщиной 0,3 мм. В краях опухолевого роста не обнаружено, pT1. Результат: пациентка находилась под наблюдением в течение 1 года и 3 мес. без признаков рецидива.

Пример № 2. Больной М., 55 лет. Из анамнеза: со слов больного, 1,5 года назад появился «прыщик», проводилось самолечение с помощью чистотела, появилась язва, постепенный рост. Локальный статус: на коже левой щеки образование розового цвета размером 0,8 см в диаметре, неровной формы в центре изъязвление, по краю валик с перламутровым блеском. При поверхностной микроскопии дерматоскопом HEINE DELTA 20 определяется язвенный дефект с приподнятыми, валикообразными краями, древовидные сосуды (предположительно, базальноклеточный рак кожи). После цитологического исследования подтвержден диагноз – базальноклеточная карцинома. На область поражения и зону вокруг нее нанесен гель-пенетратор фотодитазин, затем проведен осмотр очага под направленным ультрафиолетовым светом. Вокруг опухоли обнаружен обширный «засвет» округлой формы. В дальнейшем опухоль удалена хирургическим путем с отступом 7 мм от видимого края опухоли с учетом зоны свечения. Кожно-жировой лоскут с опухолью размерами 1,5 см в диаметре отправ-

лен на гистологическое исследование. Выполнена пластика дефекта лепестковым лоскутом. На основании гистологического исследования установлен заключительный диагноз: базальноклеточный рак кожи. Гистологическое заключение: базальноклеточная карцинома, узловая форма, солидный вариант. Инвазия IV уровня. Толщина опухоли – 2 мм. Опухоль удалена в пределах здоровых тканей. pT1. Результат: пациент находился под наблюдением в течение 1 года и 2 мес. без признаков рецидива.

Среди пациентов с солидным типом роста опухоли у троих мужчин зафиксированы рецидивы заболевания в сроки от 12 до 15 месяцев после лечения. У этих пациентов были зафиксированы обширные «засветы» перитуморальной зоны. В ранее опубликованных авторами работах представлены результаты исследования метаболических изменений в перифокальной зоне у данных больных [14]. В частности, развитию рецидивов базальноклеточного рака кожи предшествовали повышенные концентрации VEGF-A и VEGF-C как в опухолевой ткани, так и в перифокальной зоне, а также в условно здоровой коже. Следовательно, эти показатели являются прогностически значимыми маркерами риска рецидивирования (патент RU 2823211 C1 22.07.2024 г.).

Кроме того, у пациентов с узловой формой БКРК с последующими рецидивами отмечалась активация фибринолитической системы как в самой опухоли, так и в перифокальной зоне [15]. Совокупность этих изменений отражала метаболические нарушения, характерные для расширенного опухолевого поля, и создавала предпосылки для возникновения местного рецидива. Полученные данные подчеркивают важность комплексной оценки не только морфологических, но и молекулярно-биологических особенностей опухоли и окружающих тканей для прогнозирования течения заболевания.

ЗАКЛЮЧЕНИЕ

Таким образом, полученные результаты свидетельствуют о том, что определение истинных границ распространения опухолевых клеток методом фотосенсибилизации обладает значительными преимуществами по сравнению с известными способами диагностики БКРК. Его использование позволяет: 1) максимально точно определить границы распространения опухолевого процесса; 2) провести исследование без системного введения препарата пациенту; 3) выполнить дальнейшее хирургическое иссечение с оптимальным отступом.

Рекомендовано внедрить применение метода фотосенсибилизации в рутинную практику, так как он не требует специального дорогостоящего оборудования, эффективен и прост в исполнении.

Список источников

1. Bustos SO, Leal Santos N, Chammas R, Andrade LN de S. Secretory Autophagy Forges a Therapy Resistant Microenvironment in Melanoma. Cancers (Basel). 2022 Jan 4;14(1):234. https://doi.org/10.3390/cancers14010234
2. Hashizume H, Baluk P, Morikawa S, McLean JW, Thurston G, Roberge S, et al. Openings between defective endothelial cells explain tumor vessel leakiness. Am J Pathol. 2000 Apr;156(4):1363–1380. https://doi.org/10.1016/S0002-9440(10)65006-7
3. Патент Российской Федерации RU 2276976 C2. Пономарев Г. В., Тавровский Л. Д., Зарецкий А. М., Ашмаров В. В., Баум Р. Ф. Фотосенсибилизатор и способ его получения. Зарегистрировано 27.06.2006. Опубликовано: 27.05.2006. EDN: JNFOPI
4. Чан Тхи Хай Иен, Раменская Г. В., Оборотова Н. А. Фотосенсибилизаторы хлоринового ряда в ФДТ опухолей. Российский биотерапевтический журнал. 2009;8(4):99–104. https://doi.org/10.17513/use.36297, EDN: KZYVZJ
5. Загайнова Е. В., Ширманова М. В., Сироткина М. А., Снопова Л. Б., Балалаева И. В., Клешнин М. С. и др. Мониторинг накопления фотосенсибилизаторов в опухоли методом диффузионной и флуоресцентной томографии. Российский биотерапевтический журнал. 2008;7(4):30–35. EDN: KZGOBX
6. Патент Российской Федерации RU 2183956 C1. Решетников А. В., Залевский И. Д., Кемов Ю. В., Иванов А. В., Карменян А. В., Градюшко А. Т. и др. Фотосенсибилизатор и способ его получения. Зарегистрировано: 30.03.2001. Опубликовано: 27.06.2002. EDN: SLEBPV
7. Патент Республика Беларусь № 5156. Петров П. Т., Царенков В. М., Мещерякова А. Л., Альбицкая О. Н., Тюрин В. И., Саржевская М. В. и др. Средство для фотодинамической терапии злокачественных новообразований – фотолон. Опубликовано: 30.12.2003.

8. Ярослацева-Исаева Е. В., Каплан М. А. Эффективность фотодинамической терапии базальноклеточного рака кожи начальных стадий с локальным введением фотосенсибилизатора фотодитазин. Российский Биотерапевтический Журнал. 2008;7(4):36–41. EDN: KZGOCH
9. Бобров А. П., Бадмаева А. Н., Кузнецов А. В. Применение фотодитазина при лечении воспалительных заболеваний пародонта, вызванных зубными протезами. Российский Биотерапевтический Журнал. 2008;7(4):44–46. EDN: JWSXCT
10. Отдельнова О. Б., Хашукоева А. З., Ибрагимова М. И. Возможность фотодинамической терапии с использованием фотосенсибилизатора фотодитазин в лечении гинекологических заболеваний. Российский Биотерапевтический Журнал. 2008;7(4):47–52. EDN: KZGODL
11. Филоненко Е. В. Флюоресцентная диагностика и фотодинамическая терапия – обоснование применения и возможности в онкологии. Фотодинамическая терапия и фотодиагностика. 2014;3(1):3–7.
12. Зароченцева Н. В., Филоненко Е. В., Баранов И. И., Ровинская О. В., Трушина О. И., Новикова Е. Г. Флуоресцентная диагностика и фотодинамическая терапия: перспективность применения в гинекологической и онкогинекологической практике. Российский вестник акушера-гинеколога. 2021;21(3):37–45. https://doi.org/10.17116/rosakush20212103137, EDN: TNQOOB
13. Кульвелис Ю. В., Трунов В. А., Лебедев В. Т., Орлова Д. Н., Торок Д., Гельфонд М. Л. Комплексы феррожидкостей с Фотодитазином и перспективы их применения в фотодинамической терапии. Журнал структурной химии. 2009;50(5):986–990. EDN: KWXAYF
14. Бандовкина В. А., Франциянц Е. М., Ларина Н. И., Пржедецкий Ю. В., Каплиева И. В., Погорелова Ю. А. и др. Содержание факторов роста и их рецепторов в образцах опухоли, перифокальной зоне и линии резекции у больных базальноклеточным раком кожи. Современные проблемы науки и образования. 2024;(2):21. https://doi.org/10.17513/spno.33337, EDN: PWGXUQ
15. Франциянц Е. М., Бандовкина В. А., Ларина Н. И., Шатова Ю. С., Позднякова В. В., Хохлова О. В. и др. Некоторые показатели системы активации плазминогена в ткани различных форм базальноклеточного рака кожи. Современные проблемы науки и образования. 2025;(3):36. https://doi.org/10.17513/spno.34117, EDN: FUBPGY

Информация об авторах:
Ларина Наталия Ивановна ✉ – аспирант отделения реконструктивно-пластической хирургии и онкологии, ФГБУ «Национальный медицинский исследовательский центр онкологии» Министерства здравоохранения Российской Федерации, г. Ростов-на-Дону, Российская Федерация
ORCID: https://orcid.org/0000-0002-0433-7060, SPIN: 4275-4945, AuthorID: 1216233, ResearcherID: JFS-0292-2023

Шатова Юлиана Сергеевна – д.м.н., доцент, заведующая отделом опухолей мягких тканей и костей, ФГБУ «Национальный медицинский исследовательский центр онкологии» Министерства здравоохранения Российской Федерации, г. Ростов-на-Дону, Российская Федерация
ORCID: https://orcid.org/0000-0002-1748-9186, SPIN: 8503-3573, AuthorID: 294376, ResearcherID: Y-6150-2018, Scopus Author ID: 57200279683

Франциянц Елена Михайловна – д.б.н., профессор, заместитель генерального директора по научной работе, ФГБУ «Национальный медицинский исследовательский центр онкологии» Министерства здравоохранения Российской Федерации, г. Ростов-на-Дону, Российская Федерация
ORCID: https://orcid.org/0000-0003-3618-6890, SPIN: 9427-9928, AuthorID: 462868, ResearcherID: Y-1491-2018, Scopus Author ID: 55890047700

Бандовкина Валерия Ахтямовна – д.б.н., старший научный сотрудник лаборатории изучения патогенеза злокачественных опухолей, ФГБУ «Национальный медицинский исследовательский центр онкологии» Министерства здравоохранения Российской Федерации, г. Ростов-на-Дону, Российская Федерация
ORCID: https://orcid.org/0000-0002-2302-8271, SPIN: 8806-2641, AuthorID: 696989, ResearcherID: AAG-8708-2019, Scopus Author ID: 57194276288

Позднякова Виктория Вадимовна – д.м.н., профессор, заведующая отделением реконструктивно-пластической хирургии и онкологии, ФГБУ «Национальный медицинский исследовательский центр онкологии» Министерства здравоохранения Российской Федерации, г. Ростов-на-Дону, Российская Федерация
ORCID: https://orcid.org/0000-0002-3782-6899, SPIN: 7306-2034, AuthorID: 700139, ResearcherID: ATT-6707-2020, Scopus Author ID: 54380529400

Легостаев Владислав Михайлович – к.м.н., заведующий эндоскопическим отделением, ФГБУ «Национальный медицинский исследовательский центр онкологии» Министерства здравоохранения Российской Федерации, г. Ростов-на-Дону, Российская Федерация
ORCID: https://orcid.org/0000-0002-8101-1179, SPIN: 6573-8672, AuthorID: 366574

Хохлова Ольга Викторовна – к.м.н., старший научный сотрудник отделения реконструктивно-пластической хирургии и онкологии, ФГБУ «Национальный медицинский исследовательский центр онкологии» Министерства здравоохранения Российской Федерации, г. Ростов-на-Дону, Российская Федерация
ORCID: https://orcid.org/0000-0001-7413-8393, SPIN: 9529-9680, AuthorID: 736629

Захарова Наталья Александровна – к.м.н., врач-онколог консультативно-диагностического отделения, ФГБУ «Национальный медицинский исследовательский центр онкологии» Министерства здравоохранения Российской Федерации, г. Ростов-на-Дону, Российская Федерация
ORCID: https://orcid.org/0000-0001-7089-5020, SPIN: 2182-9981, AuthorID: 706088

Вклад авторов:
Ларина Н. И. – сбор материала, обработка материала, написание статьи, итоговые выводы;
Шатова Ю. С. – научное руководство, концепция исследования, написание статьи, итоговые выводы;
Франциянц Е. М. – научное редактирование текста, итоговые выводы;
Бандовкина В. А. – доработка текста, итоговые выводы;
Позднякова В. В. – сбор материала, итоговые выводы;
Легостаев В. М. – идея, концепция исследования, сбор материала;
Хохлова О. В. – сбор материала, итоговые выводы;
Захарова Н. А. – сбор материала, итоговые выводы.

Южно-Российский онкологический журнал. 2025. Т. 6, № 3. С. 53-62
https://doi.org/10.37748/2686-9039-2025-6-3-6
https://elibrary.ru/llbjxl
3.1.6. Онкология, лучевая терапия
ОРИГИНАЛЬНАЯ СТАТЬЯ

CC BY 4.0

Экспрессия Ki-67 при трижды негативном раке молочной железы, возрастные особенности

Г. А. Демяшкин[1,2]✉, Д. В. Белокопытов[1,2], А. А. Гузик[1,2]

[1] Московский научно-исследовательский онкологический институт им. П. А. Герцена – филиал ФГБУ «Национальный медицинский исследовательский центр радиологии» Министерства здравоохранения Российской Федерации, г. Москва, Российская Федерация
[2] ФГБОУ ВО «Первый Московский государственный медицинский университет им. И. М. Сеченова» Министерства здравоохранения Российской Федерации (Сеченовский Университет), г. Москва, Российская Федерация
✉ dr.dga@mail.ru

РЕЗЮМЕ

Цель исследования. Проанализировать степень корреляции между уровнем пролиферативной активности атипичных клеток трижды негативного рака молочной железы (РМЖ) и возрастом пациента.
Пациенты и методы. В исследование было включено 80 женщин с впервые установленным диагнозом РМЖ, у которых по результатам гистологического и иммуногистохимического исследования с оценкой экспрессии гормональных рецепторов и Ki-67 был установлен трижды негативный суррогатный молекулярно-генетический подтип РМЖ. Статистический анализ выборки проводился с применением программного обеспечения Statistica 13.5.0.17 software (TIBCO Software inc.). Для оценки нормальности распределения признака, применялся критерий Шапиро-Уилка (Shapiro-Wilk). Степень корреляции между признаками оценивалась с применением коэффициента корреляции Кенделла (Kendall tau rank correlation coefficient).
Результаты. Медиана возраста у пациентов в полученной выборке составляла 53,9 лет (95 % доверительный интервал [ДИ] 50,0–57,8). Среди них 65 % пациентов были моложе, а 35 % – старше 50 лет. Медианный уровень пролиферативной активности, оцененный по уровню экспрессии Ki-67 по шкале St. Gallen Consensus (2009 г.) составил 76,4 % (95 % ДИ 73,28–79,66). Однако значение данного показателя варьировало в зависимости от возраста пациентов. При проведении анализа выявлено, что существует корреляция между уровнем экспрессии Ki-67 и возрастом пациента, коэффициент корреляции Кенделла составил –0,449 ($p < 0,05$), что соответствует слабой-умеренной отрицательной связи.
Заключение. В ходе проведенного анализа выявлено, что степень экспрессии Ki-67 коррелирует с возрастом дебюта РМЖ у пациента. Таким образом, имеется тенденция к более высокой пролиферативной активности раковых клеток у молодых пациентов.

Ключевые слова: рак молочной железы, трижды-негативный рак, Ki-67

Для цитирования: Демяшкин Г. А., Белокопытов Д. В., Гузик А. А. Экспрессия Ki-67 при трижды негативном раке молочной железы, возрастные особенности. Южно-Российский онкологический журнал. 2025; 6(3): 53-62. https://doi.org/10.37748/2686-9039-2025-6-3-6, https://elibrary.ru/llbjxl

Для корреспонденции: Демяшкин Григорий Александрович – д.м.н., заведующий отделом цифровой онкоморфологии, Московский научно-исследовательский онкологический институт им. П. А. Герцена – филиал ФГБУ «Национальный медицинский исследовательский центр радиологии» Министерства здравоохранения Российской Федерации, г. Москва, Российская Федерация; заведующий лабораторией гистологии и иммуногистохимии, ФГБОУ ВО «Первый Московский государственный медицинский университет им. И. М. Сеченова» Министерства здравоохранения Российской Федерации (Сеченовский Университет), г. Москва, Российская Федерация
Адрес: 125284, Российская Федерация, г. Москва, 2-й Боткинский проезд, д. 3
Адрес: 119991, Российская Федерация, г. Москва, ул. Трубецкая, д. 8, стр. 2
E-mail: dr.dga@mail.ru
ORCID: http://orcid.org/0000-0001-8447-2600
SPIN: 5157-0177, AuthorID: 645433
ResearcherID: ABD-7650-2021
Scopus Author ID: 57200415197

Соблюдение этических стандартов: в работе соблюдались этические принципы, предъявляемые Хельсинкской декларацией Всемирной медицинской ассоциации (World Medical Association Declaration of Helsinki, 1964, ред. 2013). Исследование одобрено Объединенной проблемной комиссией при Московский научно-исследовательский онкологический институт им. П. А. Герцена – филиал ФГБУ «Национальный медицинский исследовательский центр радиологии» Министерства здравоохранения Российской Федерации (выписка из протокола заседания № 2 от 15.03.2024 г.). Информированное согласие получено от всех участников исследования

Финансирование: финансирование данной работы не проводилось

Конфликт интересов: все авторы заявляют об отсутствии явных и потенциальных конфликтов интересов, связанных с публикацией настоящей статьи

Статья поступила в редакцию 16.03.2025; одобрена после рецензирования 26.07.2025; принята к публикации 14.08.2025

© Демяшкин Г. А., Белокопытов Д. В., Гузик А. А., 2025

South Russian Journal of Cancer. 2025. Vol. 6, No. 3. P. 53-62
https://doi.org/10.37748/2686-9039-2025-6-3-6
https://elibrary.ru/llbjxl
ORIGINAL ARTICLE

Ki-67 expression in triple-negative breast cancer and its correlation with age

G. A. Demyashkin[1,2]✉, D. V. Belokopytov[1,2], A. A. Guzik[1,2]

[1] P. A. Herzen MNIOI – Branch of the National Medical Research Radiological Center, Moscow, Russian Federation
[2] I. M. Sechenov First Moscow State Medical University (Sechenov University), Moscow, Russian Federation
✉ dr.dga@mail.ru

ABSTRACT

Purpose of the study. To analyze the correlation between the proliferative activity of atypical cells in triple-negative breast cancer (BC) and patient age.
Patients and methods. The study included 80 women with a newly diagnosed BC, in whom a triple-negative surrogate molecular genetic subtype was identified based on histological and immunohistochemical examination with assessment of hormone receptor expression and Ki-67. Statistical analysis was performed using Statistica 13.5.0.17 software (TIBCO Software Inc.). The Shapiro-Wilk test was applied to assess the normality of the distribution. Correlation between variables was evaluated using the Kendall tau rank correlation coefficient.
Results. The median age of patients was 53.9 years (95 % confidence interval [CI]: 50.0–57.8) (Fig. 3). Among them, 65 % of patients were younger than 50 years and 35 % were older. The median proliferative activity, assessed by Ki-67 expression according to the St. Gallen Consensus (2009), was 76.4 % (95 % CI: 73.28–79.66). However, this indicator varied depending on patient age. The analysis revealed a correlation between Ki-67 expression level and patient age, with a Kendall tau coefficient of –0.449 ($p < 0.05$), corresponding to a weak-to-moderate negative association.
Conclusion. The analysis showed that the degree of Ki-67 expression correlates with the age at breast cancer onset. Thus, there is a tendency toward higher proliferative activity of cancer cells in younger patients.

Keywords: breast cancer, triple negative, Ki-67

For citation: Demyashkin G. A., Belokopytov D. V., Guzik A. A. Ki-67 expression in triple-negative breast cancer and its correlation with age. South Russian Journal of Cancer. 2025; 6(3): 53-62. (In Russ.). https://doi.org/10.37748/2686-9039-2025-6-3-6, https://elibrary.ru/llbjxl

For correspondence: Grigory A. Demyashkin – Dr. Sci. (Med.), MD, Pathologist, head of the Department of Digital Oncomorphology, P. A. Herzen MNIOI – Branch of the National Medical Research Radiological Center, Moscow, Russian Federation; head of the Laboratory of Histology and Immunohistochemistry,
I. M. Sechenov First Moscow State Medical University (Sechenov University), Moscow, Russian Federation
Address: 8/2 Trubetskaya str., Moscow 119991, Russian Federation
Address: 3 2nd Botkinsky ave., Moscow 125284, Russian Federation
E-mail: dr.dga@mail.ru
ORCID: http://orcid.org/0000-0001-8447-2600
SPIN: 5157-0177, AuthorID: 645433
ResearcherID: ABD-7650-2021
Scopus Author ID: 57200415197

Compliance with ethical standards: the study was carried out in compliance with the ethical principles set in the World Medical Association Declaration of Helsinki (1964, revised in 2013). The research was approved by the Joint Problem Commission of the P. A. Hertsen Moscow Oncology Research Institute – branch of the National Medical Research Radiological Center (extract from the meeting protocol No. 2 dated 03/15/2024). Informed consent was obtained from all study participants

Funding: this work was not funded

Conflict of interest: the authors declare that there are no obvious and potential conflicts of interest associated with the publication of this article

The article was submitted 16.03.2025; approved after reviewing 26.07.2025; accepted for publication 14.08.2025

АКТУАЛЬНОСТЬ

Рак молочной железы (РМЖ) – злокачественная опухоль, развивающаяся из люминального эпителия дольковых единиц концевых протоков, является одним из самых распространенных онкологических заболеваний в мире [1].

В России за 2023 г. среди всех выявленных онкологических заболеваний у женщин на долю РМЖ приходилось 22,5 %, что соответствует 12,3 % для общей популяции или 84 299 случаям в абсолютных значениях. Столь высокая частота встречаемости объясняет и высокий удельный вес РМЖ в статистике смертности от злокачественных новообразований, равный 15,9 % или же 18 580 смертей за 2023 г. Однако можно уверенно говорить о позитивных тенденциях в диагностике и лечении РМЖ, так как в сравнении с 2013 г. темпы прироста смертности снизились на 16,2 % [2].

Одной из причин снижения смертности является ранняя диагностика злокачественных заболеваний, а также разработка и внедрение в клиническую практику инновационных подходов в терапии, в том числе учитывающих генетические особенности опухоли. Так, крайне эффективным оказалось внедрение в рутинную практику определение суррогатного молекулярно-генетического подтипа РМЖ. Дело в том, что РМЖ – это «зонтичный» термин, объединяющий под собой гетерогенную группу опухолевых заболеваний, имеющих различные генетические и транскриптомные характеристики [3–5]. Так, на основании данных генетических исследований были выделены 4 основных подтипа РМЖ: люминальный А, люминальный В, HER2-гиперэкспрессирующий, базально-подобный. Отличительной характеристикой для каждого подтипа являлся профиль экспрессии рецепторов к эстрогену, прогестерону, а также рецепторов HER2/neu.

Однако с технической и экономической точки зрения проводить генетический анализ опухоли для каждого пациента затруднительно. Поэтому был разработан эквивалент генетического тестирования – иммуногистохимическое определение экспрессии гормональных рецепторов и пролиферативной активности по значениям Ki-67. В связи с чем выделяют 5 основных суррогатных молекулярно-генетических подтипа: люминальный А, люминальный В HER2-негативный, люминальный В HER2-позитивный, HER2-гиперэкспрессирующий, трижды негативный [1, 6, 7], на основании которых лечащий врач может подобрать оптимальную стратегию лечения пациента [7].

Среди всех перечисленных подтипов наиболее агрессивным течением обладает трижды-негативный РМЖ, ассоциированный с наибольшей мутационной нагрузкой в клетках опухоли [8–10]. Из-за столь тяжелых нарушений функционирования генетического аппарата, раковые клетки перестают экспрессировать рецепторы к эстрогену, прогестерону и HER2/neu (рис. 1), что ограничивает спектр терапевтических возможностей, ввиду неэффективности применения гормональной и таргетной анти-HER2/neu терапии (напр., трастузумаб) [8, 9, 11]. Общая частота встречаемости трижды негативного фенотипа при РМЖ составляет 10–15 %, однако она имеет возрастные отличия. Согласно данным исследования, проведенного Anders с соавт., у женщин моложе 40 лет около 34,3 % случаев РМЖ обладали базально-подобным фенотипом, против 17,9 % у женщин старше 65 лет [12]. Кроме того, достоверно известно, что дебют РМЖ в молодом возрасте является крайне негативным прогностическим фактором, ассоциированным с большим размером опухоли, более высокой частотой поражения лимфоузлов, более злокачественной морфологией опухоли и повышенной частотой рецидивов как при орган-сохраняющих вмешательствах, так и после проведенной мастэктомии [9, 13].

Мы предполагаем, что агрессивное течение заболевания у молодых пациенток связано не только с большей удельной долей трижды негативного фенотипа в сравнении с пациентами пожилого возраста, но и с тем, что возраст дебюта сам по себе является независимым прогностическим фактором, влияющим на жизнедеятельность опухоли.

Цель исследования: проанализировать степень корреляции между уровнем пролиферативной активности атипичных клеток трижды негативного РМЖ и возрастом пациента.

ПАЦИЕНТЫ И МЕТОДЫ

В данном ретроспективном исследовании мы проанализировали данные 80 пациентов (медицинские карты, патоморфологические заключения), находившихся на лечении в Московский научно-исследовательский онкологический институт им. П. А. Герцена – филиал ФГБУ «Национальный медицинский исследовательский центр радиологии» Министерства здравоохранения Российской Федерации. Критериями включения были: женский пол, возраст старше 18 лет, установленный диагноз

РМЖ стадии ≥ T1a, гистологический подтип – инвазивная карцинома неспецифического типа (МКБ-О: 8500/3), тройной негативный суррогатный молекулярно-генетический подтип. Критериями исключения были: беременность, тяжелые коморбидные состояния, наличие злокачественных опухолевых образований в анамнезе, наличие мутаций BRCA1/2, определявшееся методом RT-PCR (DTPrime4; ДНК-Технология). Согласно данным медицинских карт, всем пациентам была проведена диагностическая биопсия с дальнейшим морфологическим и иммуногистохимическим исследованием с применением моноклональных антител: anti-Estrogen Receptor (ER clone SP1 Ventana), anti-Progesteron Receptor (PgR, clone 1E2 Ventana), anti-HER2/NEU (clone 4B5 Ventana), anti-Ki-67 (clone 30–9 Ventana) на Ventana Benchmark XT (universal staining system) с использованием ultra-View Universal DAB Detection Kit (Ventana). Степень злокачественности оценивали по Nottingham Histologic Score (табл. 1).

Таблица 1. Ноттингемская система оценки степени злокачественности

Показатель	Балл		
	1	2	3
Тубулярные структуры	< 10 %	10–75 %	> 75 %
Ядерный полиморфизм	Слабый	Умеренный	Выраженный
Митотическая активность*	≤ 12	12–24	> 25
Итоговый балл	3–5	6–7	8–9
	Grade 1	Grade 2	Grade 3

Примечание: * – определяется по горячим точкам на 10 полей зрения при большом увеличении с поправкой на площадь поля зрения (данные указаны для диаметра 0,65 мм)

Таблица 2. Оценка экспрессии рецепторов к эстрогену и прогестерону по системе Allred

Доля экспрессии	Позитивные клетки, %	Интенсивность /баллы
0	0	Нет окрашивания / 0
1	< 1	Слабая / 1
2	1 – 10	Умеренная / 2
3	11 – 33	Высокая / 3
4	34 – 66	
5	≥ 67	

Примечание: итоговый балл = доля экспрессии + степень интенсивности (балл). 0 – 2 – негативный результат, 3 – 8 – позитивный результат

Таблица 3. Оценка степени экспрессии HER/neu

HER2/статус	Критерии
Негативный	Отсутствие окрашивания, либо мембранное окрашивание, которое является неполным и слабым; в ≤ 10 % опухолевых клетках
Негативный	Неполное мембранное окрашивание, которое является слабым; в ≥ 10 % опухолевых клетках
Сомнительный	Слабое или умеренное полное мембранное окрашивание в ≥ 10 % опухолевых клетках или полное интенсивное мембранное окрашивание, но в ≤ 10 % опухолевых клетках
Позитивный	Полное интенсивное мембранное окрашивание в >10 % опухолевых клетках

Суррогатный молекулярно-генетический профиль и степень пролиферативной активности определялись согласно рекомендациям ВОЗ и College of American Pathologist с применением системы Allred (табл. 2) [7, 14]. Тройным негативным фенотипом считалось 2 и менее баллов по Allred для ER и PR, а также отсутствие экспрессии HER2/neu (табл. 3). При оценке пролиферативной активности анализу подвергалось как минимум 1000 опухолевых клеток, подсчет велся по всему опухолевому материалу с учетом «горячих точек» (рис. 2–5) [15].

По результатам проведенного иммуногистохимического исследования определяли суррогатный молекулярно-генетический подтип согласно профилю экспрессии гормональных рецепторов (табл. 4).

Статистический анализ

Статистический анализ выборки проводился с применением программного обеспечения Statistica 13.5.0.17 software (TIBCO Software inc.). Для оценки нормальности распределения признака, применялся критерий Шапиро-Уилка (Shapiro-Wilk). Степень корреляции между признаками оценивалась с применением коэффициента корреляции Кенделла (Kendall tau rank correlation coefficient).

РЕЗУЛЬТАТЫ ИССЛЕДОВАНИЯ И ИХ ОБСУЖДЕНИЕ

В образцах молочной железы всех пациентов (n = 80) была обнаружена морфологическая картина инвазивной карциномы неспецифического типа, G3 по Nottingham Grading system в модификации Bloom-Richardson. Микрофрагменты молочной железы с патологически измененной тканью (тканевая и клеточная атипия паренхимы): скопление плеоморфных атипичных клеток (> 300), образующие солидные структуры. Цитоплазма данных клеток в виде тонкого ободка; ядра с признаками полиморфизма, расположены эксцентрично, округлой формы, с «изъеденной» кариолеммой. Стромальный компонент со слабой десмопластической реакцией (рис. 1).

При иммуногистохимическом исследовании образцов пациентов с РМЖ (n = 80) – окрашивание на Her2/neu мембран атипичных клеток не обнаружено. ERα и PR по шкале Allred: 0 (PS) + 0 (IS) = 0 (TS) (Immune reactivity score – негативный). Status (ER, PR, Her2/neu) определен как трижды негативный РМЖ (рис. 2). При этом, в иммуногистохимических реакциях с антителами к Ki-67 отмечается

Таблица 4. Суррогатные молекулярно-генетические подтипы РМЖ

Суррогатный молекулярно-генетический подтип	Характеристика	Частота встречаемости
Люминальный А	ER-позитивный PR-позитивный HER2-негативный Ki-67 ≤ 20 %*	55 %
Люминальный В. HER2-негативный	ER-позитивный HER2-негативный И как минимум 1 из следующего: Ki-67 ≥ 30 % PR < 20 % (процент экспрессирующих клеток)	15 %
Люминальный В. HER2-позитивный	ER-позитивный HER2-позитивный Ki-67 любой PR любой	
HER2-гиперэкспрессирующий	ER-негативный PR-негативный HER2-позитивный	15–20 %
Тройной негативный	ER-негативный PR-негативный HER2-негативный	10–15 %

Примечание: * – пороговые значения Ki-67 могут быть индивидуальны для каждого отделения [1, 15]. ER – рецептор к эстрогену; PR – рецептор к прогестерону

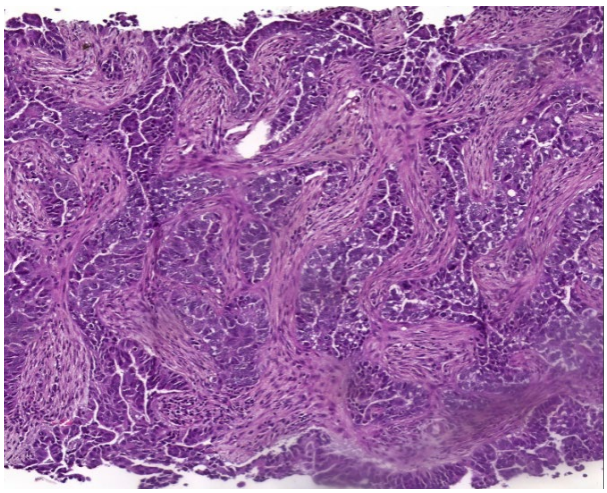

Рис. 1. Пациент Т., 58 лет. РМЖ неспецифического типа, G3 по Nottingham Grading system в модификации Bloom-Richardson. Окраска: гематоксилином и эозином, ув. ×200

выраженное иммуномечение в ядрах опухолевых клеток (рис. 2). Медианный уровень пролиферативной активности, оцененный по уровню экспрессии Ki-67 по шкале St. Gallen Consensus (2009 г.) составил 76,4 % (95 % доверительный интервал [ДИ] 73,28–79,66) (рис. 3). Однако значение данного показателя варьировало в зависимости от возраста пациентов.

Медиана возраста у пациентов в полученной выборке составляла 53,9 лет (95 % ДИ 50,0–57,8) (рис. 4). Среди них 65 % пациентов были моложе, а 35 % – старше 50 лет. У всех пациентов карцинома молочной железы соответствовала высокой степени злокачественности (grade 3). Распределение по стадиям заболевания представлено в таблице 5. В ходе статистического анализа корреляции между уровнем экспрессии Ki-67 и возрастом пациента, коэффициент корреляции Кенделла составил –0,449 ($p < 0,05$), что соответствует слабой-умеренной отрицательной связи.

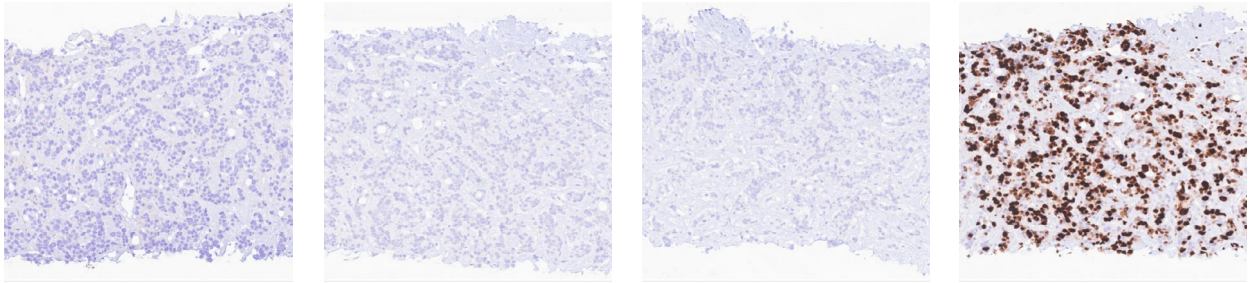

Her2/neu ER PR Ki-67

Рис. 2. Пациент Т., 58 лет. Рак молочной железы неспецифического типа, G3 по Nottingham Grading system в модификации Bloom-Richardson; иммунофенотип – трижды негативный. Иммуногистохимическое окрашивание с антителами, докрашивание – гематоксилином и эозином, ув. ×200

Таблица 5. Распределение пациентов по стадиям заболевания TNM (UICC 8th ed., 2018)

Стадия заболевания	Количество пациентов (%)
Стадия IA	4 (5 %)
Стадия IB	0
Стадия IIA	44 (55 %)
Стадия IIB	8 (10 %)
Стадия IIIA	4 (5 %)
Стадия IIIB	8 (10 %)
Стадия IIIC	12 (15 %)
Стадия IV	0

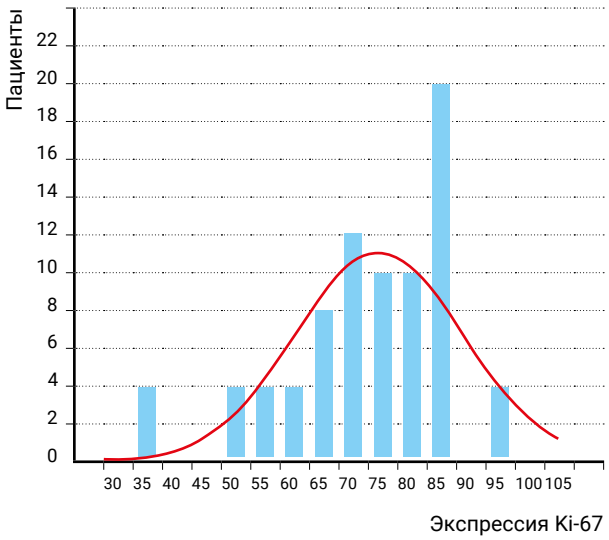

Рис. 3. Степень экспрессии Ki-67 при трижды негативном РМЖ

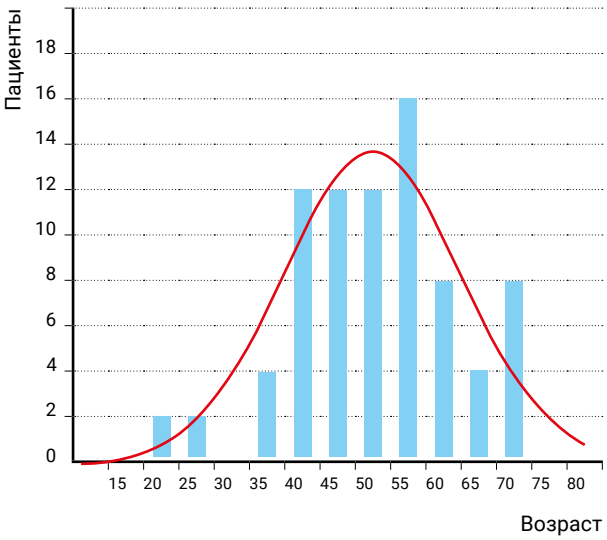

Рис. 4. Возрастные характеристики выборки

Согласно результатам нашего исследования выявлено, что степень пролиферативной активности трижды негативного РМЖ имеет отрицательную корреляцию с возрастом пациента, т. е. у женщин молодого возраста опухолевые клетки обладают большей пролиферативной активностью. Учитывая особенности выборки – отсутствие экспрессии к рецепторам эстрогену и прогестерону в опухолевых клетках мы можем исключить влияние данных гормонов на пролиферативную активность. Однако, на наш взгляд, важную роль могут играть тиреоидные гормоны, одной из функций которых в том числе является регуляция пролиферативной активности клеток различной локализации [16]. Известно, что с возрастом уровень трийодтиронина линейно снижается, а также существуют исследования, указывающие на то, что прием ингибиторов тирозинкиназ, т. е. медикаментозный гипотиреоз, ассоциирован с улучшением выживаемости пациентов с не-тиреоидными солидными злокачественными новообразованиями [17, 18]. Данная гипотеза находит свое подтверждение в работе Tawfik с соавт., в которой было продемонстрировано что раковые клетки карциномы молочной железы обладают способностью захватывать Т3, что стимулирует их пролиферативную активность [19].

Полученный нами результат можно объяснить не только влиянием макроорганизма на жизнедеятельность опухоли [20], но и генетическими особенностями трижды негативного РМЖ. Например, при анализе данных The Cancer Genome Atlas в когорте пациентов TCGA-BRCA (Breast invasive carcinoma) с применением инструмента Oncomatrix можно обнаружить более высокую частоту встречаемости мутаций *TP53* в группе пациентов моложе 45 лет – 42,6 % против 37,7 % у женщин старше 45 лет (рис. 6, 7) [21]. Достоверно известно, что мутации *TP53* ассоциированы с повышенной пролиферативной активностью опухоли [22]. Так, по данным научной литературы, при сравнении p53-мутантных и p53-wt карцином молочной железы индекс Ki-67 был выше у p53-мутантных опухолей в среднем на 16 % (51,77 ± 24,53 против 35,81 ± 19,54) [23].

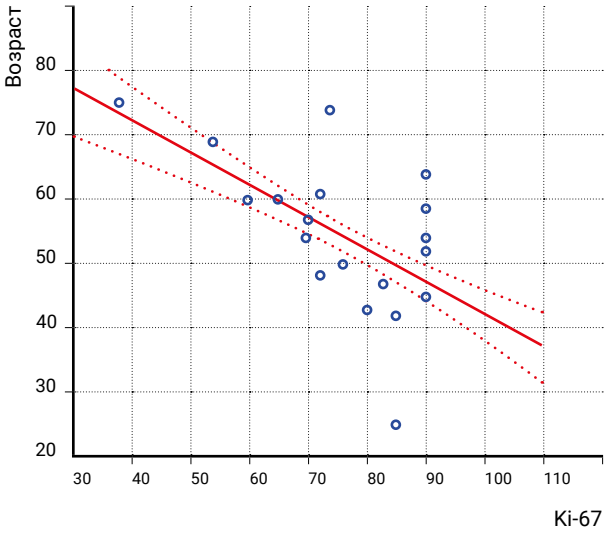

Рис. 5. Диаграмма рассеяния Ki-67 в зависимости от возраста пациентов с трижды негативным РМЖ

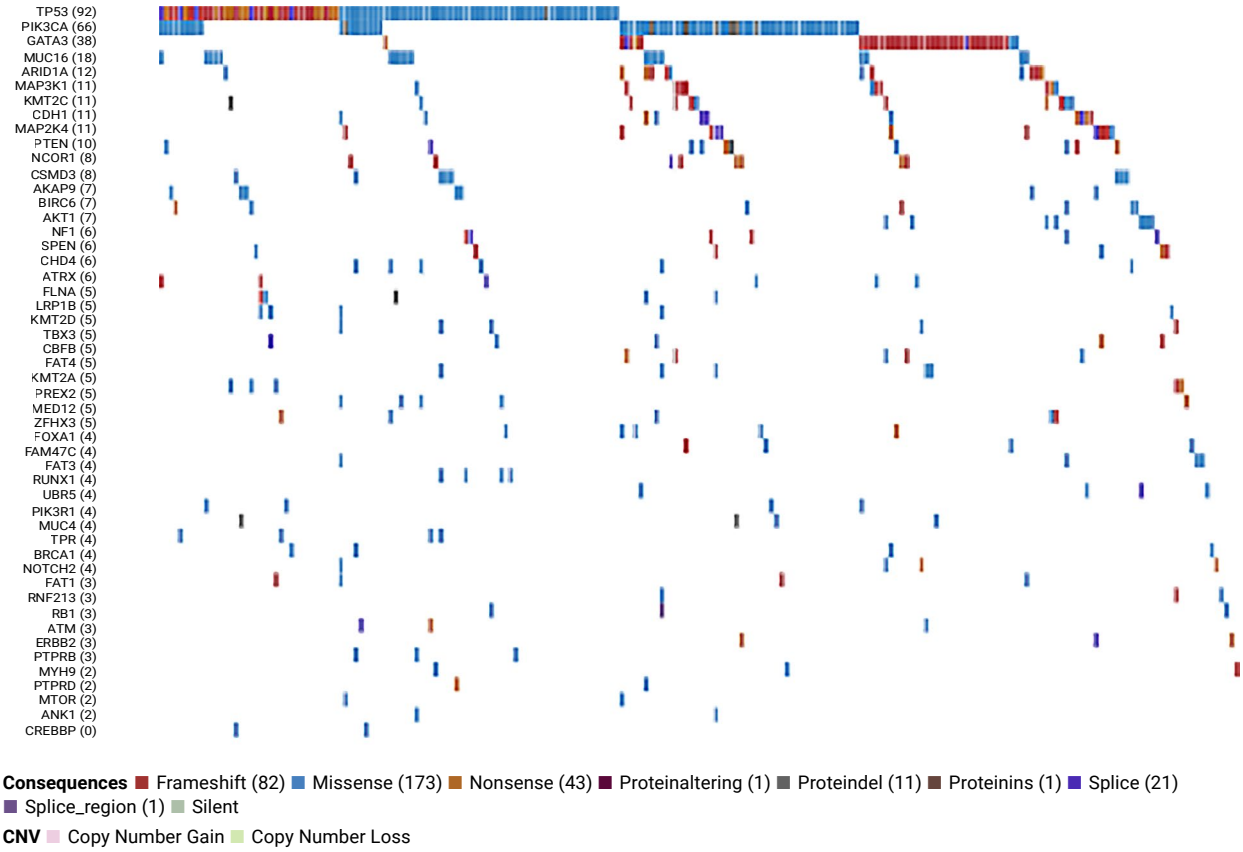

Рис. 6. Мутационный профиль пациентов с РМЖ. Возраст < 45 лет

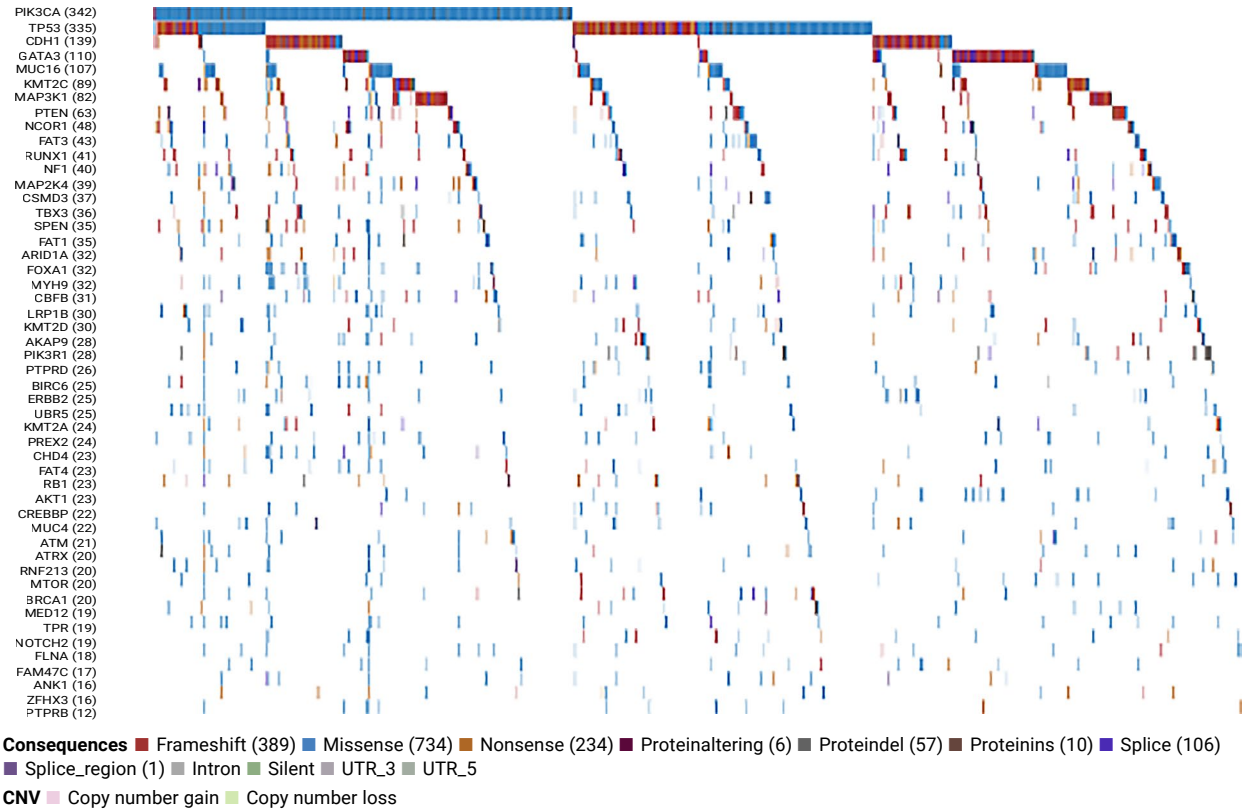

Рис. 7. Мутационный профиль пациентов с РМЖ. Возраст ≥ 45 лет

Мы предполагаем, что более высокая частота мутаций в гене *TP53* у молодых женщин является одним из ключевых факторов, определяющих как более высокую пролиферативную активность опухоли, так и большую частоту встречаемости трижды негативного РМЖ. С клинической точки зрения более высокая пролиферативная активность является фактором, негативно влияющим на прогноз пациента и безрецидивную выживаемость.

Главный итог проделанной работы. В ходе проведенного анализа в трижды негативном РМЖ была выявлена статистически значимая отрицательная корреляция между уровнем пролиферативной активности опухолевых клеток и возрастом пациентов, коэффициент корреляции Кенделла составил −0,449 ($p < 0,05$), что соответствует слабой-умеренной отрицательной связи.

ЗАКЛЮЧЕНИЕ

У пациентов с трижды негативным РМЖ выявлена слабо-умеренная отрицательная связь между индексом пролиферативной активности, оцененной по значению количества Ki-67-позитивных опухолевых клеток и возрастом дебюта: высокий митотический потенциал у женщин молодого возраста, что позволяет судить о возрасте как о независимом прогностическом факторе. Обнаруженный феномен, вероятно, обусловлен более высокой частотой мутаций в гене *TP53*, возрастными и физиологическими особенностями опухолевого микроокружения. Однако данная гипотеза требует дальнейшего подтверждения проведением крупных проспективных исследований с использованием молекулярно-биологических и молекулярно-генетических методов.

Список источников

1. Ассоциация Онкологов России; Общероссийская общественная организация «Российское общество клинической онкологии»; Общероссийская общественная организация «Российское общество онкомаммологов». Федеральные клинические рекомендации по диагностике и лечению рака молочной железы. 2021. Доступно по ссылке: https://oncology-association.ru. Дата обращения: 01.03.2025.
2. Злокачественные новообразования в России в 2023 году (заболеваемость и смертность). Под ред. А. Д. Каприна, В. В. Старинского, А. О. Шахзадовой. М.: МНИОИ им. П. А. Герцена – филиал ФГБУ «НМИЦ радиологии» Минздрава России, 2024, 276 с.
3. Burstein MD, Tsimelzon A, Poage GM, Covington KR, Contreras A, Fuqua SAW, et al. Comprehensive genomic analysis identifies novel subtypes and targets of triple-negative breast cancer. Clin Cancer Res. 2015 Apr 1;21(7):1688–1698. https://doi.org/10.1158/1078-0432.CCR-14-0432
4. Caswell-Jin JL, Lorenz C, Curtis C. Molecular Heterogeneity and Evolution in Breast Cancer. Annual Review of Cancer Biology. 2021 Mar 4;5(1):79–94. https://doi.org/10.1146/annurev-cancerbio-060220-014137
5. Cheang MCU, van de Rijn M, Nielsen TO. Gene expression profiling of breast cancer. Annu Rev Pathol. 2008;3:67–97. https://doi.org/10.1146/annurev.pathmechdis.3.121806.151505
6. Hicks DG, Lester SC. Diagnostic pathology: Breast 3rd ed. Elsevier; 2021, 726 p.
7. WHO Classification of Tumours, 5th edition: Breast Tumours. 2019. Доступно по: https://radiopaedia.org/articles/who-classification-of-breast-tumours-5th-edition, Дата обращения: 17.07.25
8. Derakhshan F, Reis-Filho JS. Pathogenesis of Triple-Negative Breast Cancer. Annu Rev Pathol. 2022 Jan 24;17:181–204. https://doi.org/10.1146/annurev-pathol-042420-093238
9. DeVita, V. T., Lawrence, T. S., & Rosenberg, S. A., editors. Devita, Hellman, and Rosenberg's cancer: Principles and practice of oncology 12th ed. Wolters Kluwer.; 2023, 1880 p. ISBN: 9781975184742
10. Tan AR. Triple-Negative Breast Cancer. Springer International Publishing. 2018. https://doi.org/10.1007/978-3-319-69980-6
11. Lehmann BD, Jovanović B, Chen X, Estrada MV, Johnson KN, Shyr Y, et al. Refinement of Triple-Negative Breast Cancer Molecular Subtypes: Implications for Neoadjuvant Chemotherapy Selection. PLoS One. 2016;11(6):e0157368. https://doi.org/10.1371/journal.pone.0157368
12. Anders CK, Hsu DS, Broadwater G, Acharya CR, Foekens JA, Zhang Y, et al. Young age at diagnosis correlates with worse prognosis and defines a subset of breast cancers with shared patterns of gene expression. J Clin Oncol. 2008 Jul 10;26(20):3324–3330. https://doi.org/10.1200/JCO.2007.14.2471
13. Gentilini O, Partridge AH, Pagani O. Breast Cancer in Young Women. Springer International Publishing. 2020. https://doi.org/10.1007/978-3-030-24762-1

14. Fitzgibbons PL, Dillon DA, Alsabeh R, Berman MA, Hayes DF, Hicks DG, et al. Template for reporting results of biomarker testing of specimens from patients with carcinoma of the breast. Arch Pathol Lab Med. 2014 May;138(5):595–601. https://doi.org/10.5858/arpa.2013-0566-CP
15. Dowsett M, Nielsen TO, A'Hern R, Bartlett J, Coombes RC, Cuzick J, et al. Assessment of Ki67 in breast cancer: recommendations from the International Ki67 in Breast Cancer working group. J Natl Cancer Inst. 2011 Nov 16;103(22):1656–1664. https://doi.org/10.1093/jnci/djr393
16. Forhead AJ, Fowden AL. Thyroid hormones in fetal growth and prepartum maturation. J Endocrinol. 2014 Jun;221(3):R87–R103. https://doi.org/10.1530/JOE-14-0025
17. Taylor PN, Lansdown A, Witczak J, Khan R, Rees A, Dayan CM, et al. Age-related variation in thyroid function - a narrative review highlighting important implications for research and clinical practice. Thyroid Res. 2023 Apr 3;16(1):7. https://doi.org/10.1186/s13044-023-00149-5
18. Lechner MG, Vyas CM, Hamnvik OPR, Alexander EK, Larsen PR, Choueiri TK, et al. Hypothyroidism During Tyrosine Kinase Inhibitor Therapy Is Associated with Longer Survival in Patients with Advanced Nonthyroidal Cancers. Thyroid. 2018 Apr;28(4):445–453. https://doi.org/10.1089/thy.2017.0587
19. Tawfik I, Schlick K, Ostaku J, Bresilla D, Gabrijelčič S, Gottschalk B, et al. Breast cancer cells utilize T3 to trigger proliferation through cellular Ca2+ modulation. Cell Commun Signal. 2024 Nov 6;22(1):533. https://doi.org/10.1186/s12964-024-01917-y
20. Hiatt RA, Brody JG. Environmental Determinants of Breast Cancer. Annu Rev Public Health. 2018 Apr 1;39:113–133. https://doi.org/10.1146/annurev-publhealth-040617-014101
21. Cancer Genome Atlas Network. Comprehensive molecular portraits of human breast tumours. Nature. 2012 Oct 4;490(7418):61–70. https://doi.org/10.1038/nature11412
22. Hanahan D. Hallmarks of Cancer: New Dimensions. Cancer Discovery. 2022 Jan 12;12(1):31–46. https://doi.org/10.1158/2159-8290.CD-21-1059
23. Lalkota BP, Srinivasa BJ, Swamy MV, Hazarika D, Jeet BM, Jyothi K, et al. The role of p53 and ki67 in predicting clinical outcome in breast cancer patients. J Cancer Res Ther. 2023;19(2):208–213. https://doi.org/10.4103/jcrt.JCRT_1830_20

Информация об авторах:
Демяшкин Григорий Александрович ✉ – д.м.н., заведующий отделом цифровой онкоморфологии, Московский научно-исследовательский онкологический институт им. П. А. Герцена – филиал ФГБУ «Национальный медицинский исследовательский центр радиологии» Министерства здравоохранения Российской Федерации, г. Москва, Российская Федерация; заведующий лабораторией гистологии и иммуногистохимии, ФГБОУ ВО «Первый Московский государственный медицинский университет им. И. М. Сеченова» Министерства здравоохранения Российской Федерации (Сеченовский Университет), г. Москва, Российская Федерация
ORCID: http://orcid.org/0000-0001-8447-2600, SPIN: 5157-0177, AuthorID: 645433, ResearcherID: ABD-7650-2021, Scopus Author ID: 57200415197

Белокопытов Дмитрий Вячеславович – лаборант-исследователь отдела цифровой онкоморфологии, Московский научно-исследовательский онкологический институт им. П. А. Герцена – филиал ФГБУ «Национальный медицинский исследовательский центр радиологии» Министерства здравоохранения Российской Федерации, г. Москва, Российская Федерация; специалист лаборатории гистологии и иммуногистохимии Института трансляционной медицины и биотехнологии, ФГБОУ ВО «Первый Московский государственный медицинский университет им. И. М. Сеченова» Министерства здравоохранения Российской Федерации (Сеченовский Университет), г. Москва, Российская Федерация
ORCID: https://orcid.org/0009-0006-3746-3924, SPIN: 9686-3476, AuthorID: 1267929

Гузик Анастасия Андреевна – соискатель, Московский научно-исследовательский онкологический институт им. П. А. Герцена – филиал ФГБУ «Национальный медицинский исследовательский центр радиологии» Министерства здравоохранения Российской Федерации, г. Москва, Российская Федерация; соискатель лаборатории гистологии и иммуногистохимии Института трансляционной медицины и биотехнологии, ФГБОУ ВО «Первый Московский государственный медицинский университет им. И. М. Сеченова» Министерства здравоохранения Российской Федерации (Сеченовский Университет), г. Москва, Российская Федерация
ORCID: https://orcid.org/0000-0002-5833-3401, SPIN: 2544-8240, AuthorID: 1270642

Вклад авторов:
Демяшкин Г. А. – научное руководство, концепция исследования, итоговые выводы;
Белокопытов Д. В. – анализ литературных данных, статистический анализ, написание исходного текста, итоговые выводы;
Гузик А. А. – анализ литературных данных, статистический анализ, написание исходного текста, итоговые выводы.

Южно-Российский онкологический журнал. 2025. Т. 6, № 3. С. 63-76
https://doi.org/10.37748/2686-9039-2025-6-3-7
https://elibrary.ru/oxfxgi
3.1.6. Онкология, лучевая терапия
ОБЗОР

CC BY 4.0

Лимфатические узлы как точка приложения при использовании дендритноклеточных вакцин: современные стратегии усиления иммунного ответа

Е. М. Франциянц, В. А. Бандовкина✉, Т. И. Моисеенко, Ю. А. Петрова, И. А. Горошинская, Г. В. Жукова, Л. К. Трепитаки, Е. И. Сурикова

ФГБУ «Национальный медицинский исследовательский центр онкологии» Министерства здравоохранения Российской Федерации, г. Ростов-на-Дону, Российская Федерация
✉ valerryana@yandex.ru

РЕЗЮМЕ

Статья представляет собой обзор современных подходов к иммунотерапии рака, акцентируя внимание на роли дендритных клеток (ДК), лимфатических узлов (ЛУ) и инновационных методов доставки вакцин. Иммунотерапия с применением вакцин на основе ДК представляет собой перспективное направление, способное стимулировать специфический иммунный ответ против опухолевых клеток и формировать долговременную иммунную память. Дренирующие опухоль лимфатические узлы (TDLN) играют ключевую роль в активации иммунного ответа, так как именно в них происходит презентация опухолевых антигенов дендритными клетками и активация Т-клеток. При раке, в отличие от вирусных инфекций, активация CD8+ Т-клеток происходит в два этапа, и эффективность процесса зависит от сигналов, поступающих из опухолевого микроокружения, что объясняет, почему иммунный ответ на рак часто бывает слабым.
В статье также обсуждаются современные стратегии доставки вакцин в лимфатические узлы, включая использование наночастиц, биоортогональных реакций и фототермически индуцированных материалов. Эти подходы позволяют преодолеть «парадокс гранулярности», связанный с необходимостью баланса между размером вакцин для их проникновения в ЛУ и захвата иммунными клетками.
Рассматриваются перспективы адаптивной клеточной терапии с использованием Т-клеток из TDLN, а также роль экзосом и цельноклеточных опухолевых антигенов в создании эффективных вакцин. Комбинированные подходы, такие как сочетание вакцин с ингибиторами контрольных точек (например, анти-PD1), демонстрируют потенциал для усиления противоопухолевого иммунитета.
Дальнейшее развитие иммунотерапии рака требует интеграции новых знаний о биологии дендритных клеток, современных методов клеточной инженерии и нанотехнологий для создания персонализированных и эффективных противоопухолевых вакцин.

Ключевые слова: рак, дендритные клетки, лимфатические узлы, дендритноклеточная вакцина, нановакцины, экзосомы, неоантигены, персонализированная медицина

Для цитирования: Франциянц Е. М., Бандовкина В. А., Моисеенко Т. И., Петрова Ю. А., Горошинская И. А., Жукова Г. В, Трепитаки Л. К., Сурикова Е. И. Лимфатические узлы как точка приложения при использовании дендритноклеточных вакцин: современные стратегии усиления иммунного ответа. Южно-Российский онкологический журнал. 2025; 6(3): 63-76. https://doi.org/10.37748/2686-9039-2025-6-3-7, https://elibrary.ru/oxfxgi

Для корреспонденции: Бандовкина Валерия Ахтямовна – д.б.н., ведущий научный сотрудник лаборатории изучения патогенеза злокачественных опухолей, ФГБУ «Национальный медицинский исследовательский центр онкологии» Министерства здравоохранения Российской Федерации, г. Ростов-на-Дону, Российская Федерация
Адрес: 344037, Российская Федерация, г. Ростов-на-Дону, ул. 14-я линия, д. 63
E-mail: valerryana@yandex.ru
ORCID: https://orcid.org/0000-0002-2302-8271
SPIN: 8806-2641, AuthorID: 696989
ResearcherID: AAG-8708-2019
Scopus Author ID: 57194276288

Финансирование: финансирование данной работы не проводилось

Конфликт интересов: все авторы заявляют об отсутствии явных и потенциальных конфликтов интересов, связанных с публикацией настоящей статьи

Статья поступила в редакцию 04.04.2025; одобрена после рецензирования 31.07.2025; принята к публикации 14.08.2025

© Франциянц Е. М., Бандовкина В. А., Моисеенко Т. И., Петрова Ю. А., Горошинская И. А., Жукова Г. В., Трепитаки Л. К., Сурикова Е. И., 2025

South Russian Journal of Cancer. 2025. Vol. 6, No. 3. P. 63-76
https://doi.org/10.37748/2686-9039-2025-6-3-7
https://elibrary.ru/oxfxgi
REVIEW

Lymph nodes as a target for the use of dendritic cell vaccines: modern approaches and prospects

E. M. Frantsiyants, V. A. Bandovkin✉, T. I. Moiseenko, Yu. A. Petrova, I. A. Goroshinskaya, G. V. Zhukova, L. K. Trepitaki, E. I. Surikova

National Medical Research Centre for Oncology, Rostov-on-Don, Russian Federation
✉ valerryana@yandex.ru

ABSTRACT

This article provides an overview of current approaches to cancer immunotherapy, with an emphasis on the role of dendritic cells (DCs), lymph nodes (LNs), and innovative methods of vaccine delivery. Immunotherapy using DC-based vaccines represents a promising direction, capable of stimulating a specific immune response against tumor cells and forming long-term immune memory. Tumor-draining lymph nodes (TDLNs) play a key role in immune activation, as they are the sites where dendritic cells present tumor antigens and activate T-cells. In cancer, unlike viral infections, CD8+ T-cell activation occurs in two stages, and the effectiveness of this process depends on signals from the tumor microenvironment, which explains why the immune response to cancer is often weak.

The article also discusses modern strategies for delivering vaccines to lymph nodes, including the use of nanoparticles, bioorthogonal reactions, and photothermally induced materials. These approaches help overcome the "granularity paradox", associated with the need to balance vaccine size for LN penetration and uptake by immune cells. The prospects of adoptive cell therapy using T-cells from TDLNs, as well as the role of exosomes and whole-cell tumor antigens in the development of effective vaccines, are also considered. Combination strategies, such as the use of vaccines together with checkpoint inhibitors (e. g., anti-PD1), demonstrate potential for enhancing antitumor immunity.

The further advancement of cancer immunotherapy requires the integration of new knowledge about the biology of dendritic cells, modern methods of cell engineering, and nanotechnology to create personalized and effective antitumor vaccines.

Keywords: cancer, dendritic cells, lymph nodes, dendritic cell vaccine, nano vaccines, exosomes, neoantigens, personalized medicine

For citation: Frantsiyants E. M., Bandovkina V. A., Moiseenko T. I., Petrova Yu. A., Goroshinskaya I. A., Zhukova G. V., Trepitaki L. K., Surikova E. I. Lymph nodes as a target for the use of dendritic cell vaccines: modern approaches and prospects. South Russian Journal of Cancer. 2025; 6(3): 63-76. (In Russ.). https://doi.org/10.37748/2686-9039-2025-6-3-7, https://elibrary.ru/oxfxgi

For correspondence: Valeriya A. Bandovkina – Dr. Sci. (Biol.), senior researcher at the Laboratory for the Study of Pathogenesis of Malignant Tumors, National Medical Research Centre for Oncology, Rostov-on-Don, Russian Federation
Address: 63 14 line str., Rostov-on-Don 344037, Russian Federation
E-mail: valerryana@yandex.ru
ORCID: https://orcid.org/0000-0002-2302-8271
SPIN: 8806-2641, AuthorID: 696989
ResearcherID: AAG-8708-2019
Scopus Author ID: 57194276288

Funding: this work was not funded

Conflict of interest: the authors declare that there are no obvious and potential conflicts of interest associated with the publication of this article

The article was submitted 04.04.2025; approved after reviewing 31.07.2025; accepted for publication 14.08.2025

ВВЕДЕНИЕ

В последние годы иммунотерапия опухолей произвела революцию в традиционной парадигме лечения рака [1]. Интерес к опухолевым вакцинам растет благодаря их способности вызывать специфические иммунные реакции и формировать устойчивую иммунную память [2]. Этот прогресс открыл новые возможности для разработки более эффективных методов борьбы с раком, включая использование дендритных клеток (ДК) в иммунотерапии.

Иммунотерапия с использованием вакцин на основе ДК представляет собой биологически обоснованный подход, использующий потенциал иммунной системы пациента для уничтожения злокачественных клеток. Развитие технологий на основе ДК стало возможным благодаря изучению нарушений их дифференцировки и функций при раке [3]. ДК, играющие ключевую роль в активации Т-клеток, являются основой современных стратегий иммунотерапии, направленных на восполнение функциональной активности истощенных Т-клеток в опухолевом микроокружении [4]. Эти достижения привели к значительному увеличению количества клинических испытаний вакцин на основе ДК за последние три десятилетия. Большинство из них являются аутологичными и получены из моноцитов пациентов, однако в последние годы наблюдается расширение спектра используемых подтипов ДК.

Как правило, опухолевые антигены вводятся в ДК пациентов *ex vivo* перед проведением адъювантной терапии. В связи с развитием персонализированной медицины все чаще используются опухолевые неоантигены, которые позволяют создавать индивидуально адаптированные вакцины. Терапевтические противораковые вакцины на основе клеток используют различные источники антигенов, включая аутологичные опухолевые клетки, полученные от пациента, аллогенные линии раковых клеток и аутологичные антигенпрезентирующие клетки (АПК). Эти вакцины имитируют естественный иммунный процесс, стимулируя адаптивный иммунный ответ против опухолевых антигенов [5]. Однако для успешной активации иммунного ответа важно понимать роль лимфатических узлов (ЛУ) в этом процессе, т.к. это органы иммунной системы, которые стратегически расположены в местах, где антигены оттекают от периферических тканей.

Цель исследования: обобщить современные достижения в области разработки средств иммунотерапии рака, уделяя особое внимание роли дендритных клеток и лимфатических узлов в формировании противоопухолевого иммунного ответа.

Роль лимфатических узлов в формировании иммунного ответа

В ЛУ размещаются различные иммунные клетки, включая АПК, В-лимфоциты, Т-лимфоциты и естественные клетки-киллеры. ЛУ являются важнейшими органами для иммунного надзора, регуляции и активации АПК [6]. Особое значение в этом процессе имеют ДК, которые способны к перекрестной презентации антигенов. ЛУ содержат значительную популяцию фагоцитарных ДК, известных своей способностью к перекрестной презентации [7]. Речь идет о представлении экзогенных антигенов CD8+Т-клеткам через главный комплекс гистосовместимости I (MHC I), что приводит к продукции цитотоксических Т-лимфоцитов, которые специфически уничтожают опухолевые клетки [8]. Все больше исследований подтверждают, что опухолевые вакцины, направленные на ЛУ, значительно усиливают иммунный ответ [9–12].

Лимфатические узлы, дренирующие опухоль (TDLN от англ. tumor-draining lymph nodes), являются первыми ЛУ, куда по лимфатическим сосудам попадают опухолевые клетки. Здесь ДК захватывают и представляют опухолевые антигены, активируя Т-клетки в паракортикальной зоне ЛУ. Другими словами, TDLN – это компартменты иммунной системы, где формируются и регулируются противоопухолевые иммунные реакции [13]. Это делает TDLN ключевым элементом в разработке новых стратегий иммунотерапии.

Двухступенчатая модель активации CD8+ Т-клеток при злокачественных заболеваниях

Исследования Prokhnevska N. и соавт. [14] показали, что CD8+ Т-клетки, которые обычно борются с инфекциями и опухолями, активируются и работают по-разному в случае неоплазии и вирусных инфекций. В ответ на злокачественную опухоль активация CD8+ Т-клеток происходит в два этапа:

Начальный прайминг: в TDLN, CD8+ Т-клетки приобретают «стволовой фенотип». Это означает, что они остаются в незрелом состоянии, сохраняя способность к длительному существованию и размножению. Когда CD8+ Т-клетки встречают опухолевые антигены, они начинают размножаться в TDLN. Однако, в отличие от реакции на вирусы,

они не сразу превращаются в зрелые эффекторные клетки. Вместо этого они сохраняют «стволовой фенотип», в котором они могут долго оставаться незрелыми. В ЛУ человека такие клетки в этом состоянии могут находиться годами.

Ко-стимулирующая фаза: эти незрелые Т-клетки постепенно перемещаются из ЛУ в опухоль. Попадая туда, Т-клетки получают дополнительные сигналы, которые запускают изменения в работе генов (транскрипционные и эпигенетические изменения), что позволяет Т-клеткам стать полноценными «убийцами» опухолевых клеток. Существует целый ряд активирующих ко-стимулирующих рецепторов, экспрессированных на CD8+ Т-клетках, которые играют важную роль в формировании функции Т-клеток, например, CD28, NKG2D, 4-1BB и OX-40. Все эти рецепторы передают сигналы для усиления реакции Т-клеток, в конечном итоге способствуя пролиферации и выживанию Т-клеток, выработке цитокинов, генерации и поддержанию Т-клеток памяти, несмотря на первоначальную активацию различных сигнальных путей. По-видимому, каждый рецептор индуцирует эти функции в разной степени, а такая дифференциальная передача сигналов изменяет профили экспрессии генов и эффекторные функции Т-клеток, формируя уникальный статус активации [15].

Двухступенчатая модель активации Т-клеток помогает объяснить, почему терапия анти-PD1 (блокада контрольных точек) работает не у всех пациентов. Tcf1+ CD8+ Т-клетки, которые размножаются в ответ на анти-PD1, требуют наличия ко-стимулирующего сигнала CD28 для успешной активации [16–18].

CD8+ Т-клетки играют ключевую роль в адаптивном иммунном ответе на неоплазию. Их количество и активность в опухоли могут служить важным прогностическим фактором: чем больше таких клеток проникает в опухоль, тем выше шансы на выживание пациента и успешный ответ на терапию, например, на ингибиторы контрольных точек [19, 20].

Таблица 1. Классификация современных подходов в иммунотерапии опухолей

Категория	Подход	Описание	Пример	Преимущества	Ограничения
Модификация антигенов	Химическая конъюгация	Связывание антигенов с липидами/полимерами для улучшения доставки	DSPE-OVA-Gel (L. Zhou и соавт.)	Улучшенное дренирование в ЛУ, точная доставка	Сложность стандартизации
	Нанотехнологические платформы	Использование наночастиц для контролируемой доставки	фазово-переходные вакцины (J. Wang и соавт.), ДНК-наночастицы (Y. Zha и соавт.)	Динамический контроль размера, усиленный иммунный ответ	Потенциальная токсичность, сложность производства
	Альтернативные источники антигенов	Использование цельноклеточных вакцин, экзосом, ИПСК	α-мелиттин-NP (X. Yu и соавт.), Hy-M-Exo (J. Xu и соавт.)	Широкий спектр антигенов, персонализация	Гетерогенность опухолей, ограниченная эффективность
Нагрузка ДК	*Ex vivo*	Нагрузка ДК антигенами перед реинфузией	DCvax-IT (J. Sprooten и соавт.)	Персонализированный подход, активация Т-клеток	Трудоемкость, высокая стоимость
	In vivo	Таргетинг ДК в организме (гидрогели, биоортогональная химия)	DSPE-OVA-Gel (L. Zhou и соавт.), биоортогональная модификация (H. Qin и соавт.)	Упрощенная доставка, минимизация побочных эффектов	Ограниченная эффективность в некоторых опухолях
Комбинированная терапия	АСТ + вакцины	Использование Т-клеток из TDLN или неоантиген-специфичных Т-клеток	АСТ (K. Okamura и соавт.), OCDC (Q. Li и соавт.)	Усиленный иммунный ответ, преодоление иммуносупрессии	Низкая частота неоантиген-специфичных Т-клеток
	Ингибиторы контрольных точек	Комбинация с PD-L1/PD-1 блокаторами	DCvax-IT + анти-PD-L1 (J. Sprooten и соавт.)	Усиление противоопухолевого ответа, преодоление резистентности	Побочные эффекты, высокая стоимость

Опухолевое микроокружение также играет значимую роль в этом процессе. При отсутствии определенных сигналов Т-клетки не могут стать эффективными, что объясняет, почему иммунный ответ на опухоль часто бывает слабым. Важно отметить, что сигналы, необходимые для превращения Т-клеток в цитотоксические, не возникают на начальном этапе, как это происходит при вирусных инфекциях, а генерируются только после того, как Т-клетки мигрируют в опухоль [14]. Это открытие подчеркивает, что опухолевое микроокружение критически важно для активации Т-клеток и нарушения в нем делают иммунный ответ на опухоль неэффективным.

Таким образом, противоопухолевая иммунная активность в первую очередь индуцируется в TDLN, они играют ключевую роль в формировании эффективных противоопухолевых Т-клеточных ответов [13, 21, 22]. К настоящему времени сформировался целый спектр подходов в иммунотерапии злокачественных опухолей, представленный в таблице 1.

Использование лимфатических узлов в иммунной терапии

В настоящее время развитие иммунотерапии противоопухолевыми вакцинами развивается по двум направлениям – получение популяции цитотоксических Т-лимфоцитов *ex vivo* (адоптивная клеточная терапия) и *in vivo* через естественные иммунологические механизмы, протекающие в лимфоузлах.

Во время хирургического вмешательства вместе с первичной опухолью (опухолями) обычно удаляют TDLN для устранения возможных остаточных опухолевых клеток и исследуют удаленные ЛУ для оценки их метастатического поражения [23]. В настоящее время хорошо известно, что обширная диссекция ЛУ дала незначительную клиническую пользу для долгосрочной выживаемости пациентов с колоректальным раком (КРР) с высокой микросателлитной нестабильностью/дефицитом репарации оснований [24]. Предполагается, что сохранение ЛУ, вероятно, будет полезно для иммунных реакций организма против опухолевых клеток [25]. Интересной оказалась работа Okamura K. и соавт. [26], в которой рассматривалась полезность неметастатических ЛУ в качестве нового терапевтического варианта для пациентов с КРР с неблагоприятным прогнозом. Авторы задались вопросом, не лишает ли организм важного противоопухолевого ресурса удаление TDLN, и исследовали возможность использования этих ЛУ для улучшения результатов иммунотерапии колоректального рака. Okamura K. и соавт. [26] предлагали использовать ЛУ для адоптивной клеточной терапии – метода, при котором из ЛУ пациента извлекают Т-клетки, размножают *ex vivo* и затем вводят в организм для противоопухолевого воздействия. Результаты, полученные Okamura K. с соавт. [26], показали, что неметастатические ЛУ могут быть применимы в качестве источников клеток для этого метода терапии.

Адоптивная клеточная терапия с использованием неоантиген-специфичных Т-клеток представляет собой перспективный метод иммунотерапии. Однако низкая частота встречаемости этих клеток в естественных условиях в организме пациента делает их выявление и скрининг сложной задачей, что ограничивает широкое применение этой технологии в клинической практике. Чтобы решить эти проблемы, Li Q.с соавт. [27] предложили стратегию подготовки неоантиген-специфичных Т-клеток для адъювантной терапии после иммунизации вакциной на основе ДК, нагруженных лизатом опухоли (OCDC от англ. oxidized tumor cell lysate-loaded dendritic cells). Теоретически использование этой стратегии имеет следующие преимущества и потенциал для клинического применения. Во-первых, превентивное применение вакцины OCDC улучшает состояние пациентов с иммуносупрессией, вызывает неоантиген-специфические иммунные реакции, облегчает метод подготовки неоантиген-реактивных Т-клеток, устраняя необходимость в трудоемком скрининге. Во-вторых, подготовка вакцины OCDC проста и быстра, а предварительная вакцинация OCDC позволяет своевременно начать лечение пациентов, что повышает шансы на успех. Кроме того, комбинация вакцины OCDC с неоантиген-реактивными Т-клетками повышает эффективность лечения пациентов с немелкоклеточным раком легкого, КРР и меланомой, но может быть расширена и на другие иммуногенные опухоли.

Развитие второго направления создания популяции цитотоксических Т-лимфоцитов (*in vivo*) требует разработки новых стратегий доставки вакцин, направленных на усиление иммунного ответа.

Современные стратегии доставки вакцин

Благодаря своей ключевой роли в противоопухолевом иммунитете ЛУ рассматриваются как основная точка приложения при иммунотерапии рака.

Целенаправленная доставка антигенов и адъювантов в ЛУ позволяет воздействовать на микроокружение в них, усиливая иммунный ответ, и является многообещающим направлением в разработке противораковых вакцин. Многие исследователи полагают, что адресная эффективная доставка опухолевых вакцин в ЛУ, где они должны быть поглощены АПК, является ключевым фактором для достижения эффективной презентации антигена и дальнейшего запуска мощного противоопухолевого эффекта вакцины [6, 10, 28].

В связи с этим на первый план выходит проблема, связанная с дизайном размера частиц вакцин, нацеленных на ЛУ. На сегодняшний день «парадокс гранулярности», касающийся адресной доставки в ЛУ и последующего поглощения АПК, сохраняется в качестве критической проблемы при разработке эффективных противоопухолевых вакцин. С одной стороны, благоприятным для лимфоидного дренирования считается размер 10–100 нм. Более крупные частицы будут задерживаться в интерстициальном матриксе, а более мелкие – проникать в кровообращение. С другой стороны, частицы размером 50–500 нм наиболее эффективно поглощаются ДК, причем более крупный размер стимулирует бóльшую интернализацию и активацию ДК. Таким образом, необходимо найти баланс – создаваемые вакцины должны обладать размерами, обеспечивающими усиленный лимфатический дренаж и одновременно активное поглощение ДК [6, 29].

Для решения вышеобозначенной проблемы Wang J. с соавт. [29] создали фазово-переходную вакцину с динамической модуляцией размера на основе термочувствительного полимера, связанного с фототермически преобразующей молекулой и с антигеном. Эта вакцина исходно небольшого размера (около 20 нм), дренируя ЛУ, трансформируется в более крупные частицы (около 480 нм) *in situ* под действием внешнего сигнала (облучения лазером), способствуя эффективному эндоцитозу ДК ЛУ и в конечном итоге приводя к быстрому и достаточному противоопухолевому эффекту *in vivo* [29].

Несколько другой вектор представлен в исследовании Zha Y. с соавт. [6], посвященному новой противоопухолевой вакцине на основе наночастиц диоксида марганца (MnO2), которые могут доставлять антигены в ЛУ. Эти наночастицы имеют оптимальный размер (около 90 нм), что позволяет им легко проникать в ЛУ. Для улучшения захвата иммунными клетками наночастицы покрывали короткими цепочками ДНК, которые увеличивали их размер. Такая стратегия контроля размера опухолевой вакцины и, следовательно, повышения эффективности презентации опухолевых антигенов и эффективности вакцины с помощью принципа спаривания оснований ДНК представляет собой новую концепцию для разработки эффективных противоопухолевых вакцин. Ключевым фактором является способность вакцин не только достигать ЛУ, но и быстро поглощаться АПК. В противном случае вакцины могут проходить через субкапсулярный синус к периферическим областям ЛУ и выходить через эфферентные лимфатические сосуды [30]. Нановакцины, удовлетворяющие критериям как дренирования ЛУ, так и эндоцитоза АПК, обладают многообещающим потенциалом.

Таблица 2. Сравнение стратегий доставки вакцин в лимфатические узлы

Стратегия	Размер частиц	Механизм действия	Эффективность	Клинический потенциал
Фазово-переходные вакцины	20–480 нм	Динамическое изменение размера под внешним воздействием (лазер)	Высокая, усиленный эндоцитоз ДК	Гибкость, контролируемая активация
ДНК-функционализированные наночастицы	~90 нм	Контроль размера через спаривание оснований ДНК	Высокая, оптимальный баланс дренирования и поглощения	Персонализация, низкая токсичность
Гибридные нановезикулы (Hy-M-Exo)	30–150 нм	Комбинация экзосом опухоли и мембран ДК	Очень высокая, активация Т-клеток и подавление Treg	Многофункциональность
Биоортогональная модификация	–	Химическое изменение лимфатических сосудов для улучшенной доставки	Умеренная, зависит от типа опухоли	Широкий спектр применения

Для улучшения лимфоидного дренирования помимо баланса размера частиц вакцины Qin H. с соавт. [31] предложено прямое воздействие на ЛУ с использованием химической модификации поверхности эндотелиоцитов лимфатической системы (биоортогональная реакция). Результаты показали, что этот подход способствует улучшению доставки инкапсулированного антигена и иммунного адъюванта в ЛУ, вызывая усиленный ответ CD8+ Т-клеток *in vivo*. Это приводит к гораздо бóльшему терапевтическому эффекту – увеличению средней продолжительности жизни мышей с метастатической меланомой [31].

Содержащийся в данном разделе материал в обобщенном виде представлен в таблице 2.

Нановакцины

Несколько недавних исследований показали, что доставка нановакцин в ЛУ активирует гуморальный и клеточный иммунный ответ для борьбы с неоплазией [32]. Соматические мутации создают специфичные неоантигены – уникальные опухолевые антигены, играющие важную роль в противоопухолевом иммунном ответе [33, 34], но количество доступных ассоциированных с опухолью антигенов (АОА), необходимых для создания вакцин, ограничено для большинства видов опухолей [35], а прогнозирование и выявление индивидуальных опухолеассоциированных неоантигенов в настоящее время затруднено в связи со сложностью необходимых для этого технологий [33, 36]. Для решения проблем недостаточности знаний о специфических опухолевых антигенах и обеспечения точности их доставки в ЛУ также используются различные подходы.

Адаптивные иммунные реакции зависят от способности зрелых ДК мигрировать в ЛУ для дальнейшей презентации антигенов. Учитывая это, Zhou L. и соавт. [37] разработали пептид DSPE-овальбумин (DSPE-OVA) с использованием одноэтапного химического сшивания DSPE-PEG и модельного антигенного пептида OVA. Этот пептид накапливается в лимфоидных органах благодаря взаимодействию с эндогенными мигрировавшими ДК. Для повышения эффективности захвата антигенов авторы создали инъекционный гидрогель DSPE-OVA (DSPE-OVA-Gel), который служит локальной средой для транспорта вакцины с помощью ДК. Гидрогель состоит из DSPE-OVA, чувствительного к pH, гранулоцитарно-макрофагального колониестимулирующего фактора (GM-CSF), который привлекает и активирует ДК, и пористых микросфер PLGA (полилактид-ко-гликолид), обеспечивающих прикрепление клеток. После привлечения ДК гидрогель DSPE-OVA эффективно встраивается в их мембрану благодаря высокому сродству липофильного хвоста DSPE к клеточной мембране, что повышало эффективность захвата. Этот процесс обеспечивал высокую концентрацию OVA (овальбумина) без повреждения мембраны и нарушения клеточной передачи сигналов ДК. Благодаря естественной способности зрелых ДК мигрировать в ЛУ, клетки, несущие OVA, эффективно достигали своей цели. В кислой микросреде ЛУ OVA высвобождался с поверхности клеток и передавался местным АПК. Это исследование демонстрирует, что инъекционная комбинированная гидрогелевая вакцина значительно усиливает противоопухолевый иммунитет, обеспечивая точную доставку антигенов в ЛУ и стимулируя мощный адаптивный иммунный ответ.

В попытке преодоления слабой иммунореактивности ЛУ, связанной с неэффективной стимуляцией цитотоксических Т-лимфоцитов, M. Liu и соавт. [38] разработали нановакцину, имитирующую липопротеины высокой плотности, нагруженные химиопрепаратом, в частности доцетакселом. Эта платформа представляет собой систему доставки химиопрепарата в микроокружение опухоли (глиобластомы). Результаты исследования показали, что погибающие опухолевые клетки высвобождают опухолевые антигены, которые *in situ* поглощаются ДК. Далее происходит запуск активации специфических CD8+ Т-клеток, которые напрямую вызывают гибель опухолевых клеток. Авторы изучили влияние наночастиц на эффективность доставки в ЛУ и их поглощение дендритными клетками с помощью флуоресцентной визуализации и проточной цитометрии. Оптимизированная нановакцина способствовала одновременной доставке антигенов и адъювантов в ЛУ и поддерживала презентацию антигенов ДК, что приводило к долгосрочному иммунному ответу в виде увеличения частоты встречаемости цитотоксических лимфоцитов в лимфоидных органах и опухолевой ткани. Иммунизация нановакциной приводила к значительному подавлению образования и роста опухолей и повышала терапевтическую эффективность ингибиторов контрольных точек, особенно в отношении меланомы с высокой степенью злокачественности у мышей.

По сравнению с вакцинами со специфическими опухолевыми антигенами, цельноклеточные опухо-

левые вакцины содержат широкий спектр антигенов, что позволяет избежать дорогостоящего и трудоемкого процесса идентификации АОА (неоантигенов) для конкретного типа опухоли. Важно отметить, что цельноклеточные опухолевые вакцины потенциально могут вызывать более сильный противоопухолевый иммунный ответ, значительно снижая вероятность развития опухоли и рецидива. Основываясь на этом, Yu X. и соавт. [36] предположили, что идеальная нановакцина, нацеленная на ЛУ, должна использовать весь спектр опухолевых антигенов вместо отдельных неоантигенов или модельных антигенов. Это позволит вызвать устойчивый иммунный ответ против множества антигенных эпитопов (небольших участков молекул антигенов) опухоли, активируя как CD4+, так и CD8+ Т-клетки, специфичные к опухоли. Авторы обнаружили, что α-мелиттин-NP – пептидно-фосфолипидный каркас, имитирующий липопротеины высокой плотности (ЛПВП), даже без специфического опухолевого антигена и адъюванта может служить эффективной нановакциной. С одной стороны, α-мелиттин-NP сохранял цитотоксический эффект мелиттина, вызывая высвобождение опухолевых антигенов в месте введения. С другой стороны, α-мелиттин-NP оптимального размера мог эффективно проникать в ЛУ и активировать местные АПК. В экспериментах на модели двусторонней меланомы мышей B16F10 авторы показали, что введение наночастиц α-мелиттин-NP, выступавшего в качестве эффективной цельноклеточной нановакцины, вызывало системный иммунный ответ и приводило к замедлению роста первичной опухоли и даже к полной регрессии отдалённой опухоли [36].

Использование лизатов опухолевых клеток как источника антигенов

В некоторых исследованиях в качестве АОА использовались лизаты опухолевых клеток, содержащие фрагменты опухолевых клеток, высвобождающиеся в процессе химиотерапии и облучения [39, 40]. Однако лизаты опухолевых клеток с низкой иммуногенностью в качестве антигенов могут вызывать иммунную толерантность и снижать эффективность захвата антигенов [41]. Кроме того, типы и количество антигенов, высвобождающихся в результате химиотерапии и облучения, варьируются у разных пациентов, что затрудняет стандартизацию подхода. Таким образом, возникла необходимость в поиске новых стратегий для создания вакцин, которые не зависят от конкретных АОА.

Экзосомы как альтернативный источник антигенов

В последние годы при создании противоопухолевых вакцин возрастает роль экзосом – мембранных пузырьков размером 30–150 нанометров, выделяемых клетками во внешнюю среду и участвующих в межклеточной коммуникации.

Оказалось, что экзосомы, полученные из опухоли, содержат множество АОА и неоантигенов и эффективно доставляют их в ДК, стимулируя специфический противоопухолевый иммунитет [42]. Установлено, что опухолевые экзосомы демонстрируют более высокую противоопухолевую эффективность, превосходя лизат опухоли в качестве источника опухолевого антигена [43]. В этом исследовании было продемонстрировано ингибирование роста гепатоцеллюлярной карциномы (ГЦК) и более сильный иммунный ответ (большее количество Т-лимфоцитов, увеличение уровня интерферона-γ и снижение уровней интерлейкина-10 и фактора роста опухоли-β в опухолевых участках) у эктопических и ортотопических мышиных моделях рака, получивших ДК, импульсированные экзосомами, происходящими из опухоли (содержащие массив антигенов ГЦК), по сравнению с клеточными лизатами. Более того, было установлено, что использование этих экзосом не только обеспечивало специфический цитолиз ГЦК, но и способствовало перекрестному защитному эффекту против клеток рака поджелудочной железы [43]. То есть такой комбинированный подход – использование комплекса опухолевых антигенов с целенаправленной эффективной доставкой в ЛУ в ту область, где находятся и взаимодействуют АПК (ДК) и эффекторные клетки (Т-лимфоциты) – делает опухолевые экзосомы перспективным инструментом для разработки эффективных противоопухолевых вакцин.

Гибридные нановезикулы (Hy-M-Exo)

Развивая эту идею, Xu J. и соавт. [44] создали гибридные нановезикулы (Hy-M-Exo) – результат слияния экзосом, полученных из опухоли и мембранных везикул ДК с добавлением монофосфориллипида А. Полученные Hy-M-Exo содержали белки, характерные для ДК, такие как CD86 (маркер активации) и CCR7 (рецептор, отвечающий за миграцию в ЛУ) и продемонстрировали значительный эффект при воздействии на паракортикальную область ЛУ, где находятся ДК и Т-клетки. Нановезикулы Hy-M-Exo вызывали сильную активацию ДК и стимулировали

Т-клеточный иммунный ответ в ЛУ, что приводило к выраженному подавлению роста плоскоклеточного рака головы и шеи у мышей. Кроме того, авторы обнаружили, что Hy-M-Exo может подавлять иммуносупрессивные регуляторные Т-клетки, усиливая иммунный ответ. Эти результаты подчеркивают потенциал гибридных нановезикул для усиления иммунного ответа и подавления опухолевого роста. Авторы работы также предполагают, что доставка противоопухолевых средств в ЛУ через CCR7-CCL21/19-зависимый путь (механизм, регулирующий миграцию клеток в ЛУ) является многообещающей стратегией [44].

Вакцины на основе дендритных клеток

Параллельно с этим, иммунный контроль слабо иммуногенных опухолей может быть усилен вакцинами на основе ДК, разработанными для стимулирования антигенспецифических иммуногенных ответов, например, с помощью таргетной терапии, направленной на миелоидные клетки. Миелоидные клетки (включая моноциты, макрофаги и ДК) являются основными компонентами опухолевого микроокружения, выполняющими различные функции – от иммуносупрессивных до иммуностимулирующих. Миелоидный клеточный пул очень разнообразен – моноциты, макрофаги, ДК и гранулоциты. Эти клетки обладают высокой пластичностью и могут дифференцироваться в различные фенотипы в зависимости от сигналов опухолевого микроокружения [45]. C. R. Perez, M. De Palma [46], исследуя роль различных подтипов ДК в опухолевом микроокружении, уделили особое внимание обычным ДК 1-го типа. Эти клетки способны мигрировать между лимфоидными и нелимфоидными тканями, регулируя распределение цитокинов и хемокинов, что влияет на воспаление и миграцию лимфоцитов. Считается, что ДК наделены уникальной способностью к перекрестной презентации антигенов, то есть представлению внешних антигенов CD8+ Т-клеткам в лимфатических узлах [47].

Однако, несмотря на иммуногенные свойства, вакцины на основе ДК пока не нашли широкого применения в клинической практике из-за сложностей в стандартизации и ограниченной эффективности у некоторых пациентов. В этом контексте Sprooten J. и соавт. [48] обнаружили, что основным ограничителем эффективности вакцин на основе ДК человека является разнообразие их функциональных состояний, а не процесс их созревания. Авторы определили наиболее иммуногенное состояние вакцины на основе ДК, которое коррелировало с эффективным антиген-специфическим иммунитетом и благоприятным клиническим ответом у пациентов с различными типами опухолей. Разработанная авторами исследования доклиническая вакцина DCvax-IT, вопреки ожиданиям, действовала неоптимально: она вызывала увеличение числа PD-L1+ лимфоидных ассоциированных макрофагов (LAM) из-за активации пути интерферона I типа и связанных с ним генов, что не способствовало формированию эффекторных Т-клеток. Кроме этого, вакцина DCvax-IT стимулировала уже существующие опухольассоциированные макрофаги (TAM от англ. tumor-associated macrophages) с экспрессией PD-L1, которые подавляли активность Т-клеток, что приводило к формированию иммуносупрессивной среды. Это стало ключевым фактором устойчивости к действию вакцины DCvax-IT. Использование комбинации DCvax-IT и ингибиторов PD-L1 позволило контролировать опухоли у иммунодефицитных мышей – фенотипические аналоги опухолей человека с дефицитом Т-клеток [48]. Результаты этого исследования демонстрируют возможность повышения эффективности иммунологического воздействия на опухоли человека с дефицитом эффекторных клеток.

Индуцированные плюрипотентные стволовые клетки

Помимо лизатов опухолевых клеток и опухолевых экзосом, в качестве еще одного перспективного источника опухолевых антигенов рассматриваются также индуцированные плюрипотентные стволовые клетки (ИПСК). Этот тип клеток экспрессирует широкий спектр опухолевых антигенов и способен индуцировать иммунный ответ, предотвращающий развитие опухолей различных типов. Однако использование ИПСК связано с рядом ограничений, включая потенциальную онкогенность, трудности доставки в ЛУ и селезенку, а также ограниченную эффективность в подавлении опухолевого роста. Wang R. и соавт. [49] на моделях меланомы у мышей изучали противоопухолевый эффект экзосом, полученных из ИПСК и инкубированных с ДК (DC+EXO). Противоопухолевый иммунный ответ, индуцированный такой вакциной, оценивали *in vitro* и *in vivo* с использованием анализа активации Т-клеток и измерения уровня цитокинов. После вакцинации DC+EXO Т-клетки,

выделенные из селезенки, демонстрировали высокую цитотоксичность *in vitro* в отношении клеточных линий меланомы, рака легких, рака молочной железы и колоректального рака. Кроме того, вакцинация DC+EXO индуцировала долгосрочные ответы Т-клеток и предотвращала повторное развитие меланомы, а также приводила к значительному подавлению роста первичной опухоли меланомы и уменьшению числа метастазов в легкие. Наконец, исследования биосовместимости показали, что вакцина DC+EXO не оказывает значительного токсического воздействия на нормальные клетки и ткани мышей.

Как видно из представленной выше информации, в настоящий момент при разработке противоопухолевых вакцин могут использоваться различные источники опухолевых антигенов, каждый из которых имеет свои преимущества и недостатки (табл. 3).

Платформы для клеточной терапии

Важным перспективным направлением повышения эффективности иммунотерапии опухолевыми вакцинами является использование других механизмов противоопухолевой цитотоксичности, не зависящей от прямого воздействия CD8+ Т-клеток. В работе Ghasemi A. и соавт. [50] представлена платформа для клеточной терапии, основанная на предшественниках ДК мыши или человека (DCP), экспрессирующих два иммуностимулирующих цитокина – IL-12 и FLT3L, вызывающих противоопухолевый иммунитет, независящий от прямой цитотоксичности Т-клеток. DCP, генетически модифицированные для экспрессии цитокинов, дифференцировались в обычные ДК I типа (cDC1) и подавляли рост опухолей, в том числе меланомы и спонтанно развивающихся опухолей печени у мышей, без необходимости в проведении нагрузочных тестов с антигенами или в миелоаблативной подготовке реципиента. Реакция опухоли включала синергию между IL-12 и FLT3L и была связана с инфильтрацией и активацией естественных киллеров (NK-клеток) и Т-клеток, поляризацией макрофагов в M1-тип и индукцией ишемического некроза опухоли. Противоопухолевый иммунитет зависел от эндогенного увеличения популяции cDC1 и передачи сигналов интерферона-γ, но не требовал цитотоксичности CD8+ Т-клеток. DCP, генетически модифицированные для экспрессии цитокинов, эффективно взаимодействовали с Т-клетками, несущими химерный антигенный рецептор, нацеленный на антиген GD2, что приводило к усилению их пролиферации и цитотоксической активности в отношении внутричерепных глиом у мышей, демонстрируя потенциал в комбинированной терапии.

ЗАКЛЮЧЕНИЕ

Таким образом, в настоящее время очевидно, что ЛУ играют не только значимую роль в поддержании иммунного гомеостаза, но и являются ключевым посредником в реализации противоопухолевого эффекта иммунной системой, опосредованного ДК. Взгляд на ЛУ как важную точку приложения при терапевтических воздействиях на онкологических больных позволил современной противоопухолевой иммунотерапии достигнуть значительного прогресса в разработке целого спектра инновационных стратегий создания терапевтических ДКВ. Работа в этих направлениях позволяет повысить точность адресной доставки опухолевых вакцин в ЛУ как за счет различных методов модификации и контроля размера вакцинных частиц, так и модификации лимфатических сосудов. Использование разных

Таблица 3. Альтернативные источники антигенов

Источник	Описание	Преимущества	Недостатки
Лизаты опухолевых клеток	Фрагменты клеток после химиотерапии/облучения	Широкий спектр антигенов	Низкая иммуногенность, вариабельность
Экзосомы	Мембранные пузырьки (30–150 нм) с опухолевыми антигенами	Естественные носители, высокая биосовместимость	Сложность выделения и стандартизации
ИПСК	Индуцированные плюрипотентные стволовые клетки	Широкий спектр антигенов, потенциал для персонализации	Потенциальная онкогенность, трудности доставки
Гибридные нановезикулы	Комбинация экзосом и мембран ДК (Hy-M-Exo)	Высокая иммуногенность, подавление Treg	Сложность производства

источников специфичных опухолевых антигенов для презентации ДК способствует усилению противоопухолевого иммунного ответа, минимизации побочных эффектов терапии, повышению ее персонализации. Комбинация различных стратегий воздействия позволяет даже контролировать опухоли с дефицитом эффекторных клеток и преодолевать резистентность опухолей с низкой иммуногенностью. На данном этапе все еще существует множество ограничений и недостатков новой технологии, обусловленных прежде всего плохо изученной потенциальной токсичностью различных ДКВ, сложностями определения наиболее эффективных опухолевых антигенов, доставки ряда антигенов, стандартизации персонализированных вакцин, производства вакцинных препаратов. Однако диверсификация направлений развития иммунотерапии ДКВ обусловит возможность эффективного противоопухолевого воздействия у любого онкологического пациента в условиях высокой гетерогенности не только злокачественных опухолей, но и клинических ситуаций в целом.

Список источников

1. Yan S, Luo Z, Li Z, Wang Y, Tao J, Gong C, et al. Improving Cancer Immunotherapy Outcomes Using Biomaterials. Angew Chem Int Ed Engl. 2020 Sep 28;59(40):17332–17343. https://doi.org/10.1002/anie.202002780
2. Liu J, Liew SS, Wang J, Pu K. Bioinspired and Biomimetic Delivery Platforms for Cancer Vaccines. Adv Mater. 2022 Jan;34(1):e2103790. https://doi.org/10.1002/adma.202103790
3. Kurilin V, Alshevskaya A, Sennikov S. Development of Cell Technologies Based on Dendritic Cells for Immunotherapy of Oncological Diseases. Biomedicines. 2024 Mar 21;12(3):699. https://doi.org/10.3390/biomedicines12030699
4. Cabeza-Cabrerizo M, Cardoso A, Minutti CM, Pereira da Costa M, Reis e Sousa C. Dendritic Cells Revisited. Annu Rev Immunol. 2021 Apr 26;39:131–166. https://doi.org/10.1146/annurev-immunol-061020-053707
5. Tiwari A, Alcover K, Carpenter E, Thomas K, Krum J, Nissen A, et al. Utility of cell-based vaccines as cancer therapy: Systematic review and meta-analysis. Hum Vaccin Immunother. 2024 Dec 31;20(1):2323256. https://doi.org/10.1080/21645515.2024.2323256
6. Zha Y, Fu L, Liu Z, Lin J, Huang L. Construction of lymph nodes-targeting tumor vaccines by using the principle of DNA base complementary pairing to enhance anti-tumor cellular immune response. J Nanobiotechnology. 2024 May 8;22(1):230. https://doi.org/10.1186/s12951-024-02498-1
7. Wculek SK, Cueto FJ, Mujal AM, Melero I, Krummel MF, Sancho D. Dendritic cells in cancer immunology and immunotherapy. Nat Rev Immunol. 2020 Jan;20(1):7–24. https://doi.org/10.1038/s41577-019-0210-z
8. Jia X, Chen H, Wu M, Wang L, Li T, Ma J, et al. A biodegradable Antigen Nanocapsule promotes Anti-tumor Immunity via the cGAS-STING pathway. Adv Funct Mater. 2023 Jan12;33(10):2212085. https://doi.org/10.1002/adfm.202212085
9. Chu Y, Qian L, Ke Y, Feng X, Chen X, Liu F, et al. Lymph node-targeted neoantigen nanovaccines potentiate anti-tumor immune responses of post-surgical melanoma. J Nanobiotechnology. 2022 Apr 13;20(1):190. https://doi.org/10.1186/s12951-022-01397-7
10. Jin L, Yang D, Song Y, Li D, Xu W, Zhu Y, et al. In Situ Programming of Nanovaccines for Lymph Node-Targeted Delivery and Cancer Immunotherapy. ACS Nano. 2022 Sep 27;16(9):15226–15236. https://doi.org/10.1021/acsnano.2c06560
11. Wang Y, Zhao Q, Zhao B, Zheng Y, Zhuang Q, Liao N, et al. Remodeling Tumor-Associated Neutrophils to Enhance Dendritic Cell-Based HCC Neoantigen Nano-Vaccine Efficiency. Adv Sci (Weinh). 2022 Apr;9(11):e2105631. https://doi.org/10.1002/advs.202105631
12. Zhang H, Zhang Y, Hu H, Yang W, Xia X, Lei L, et al. In Situ Tumor Vaccine for Lymph Nodes Delivery and Cancer Therapy Based on Small Size Nanoadjuvant. Small. 2023 Aug;19(33):e2301041. https://doi.org/10.1002/smll.202301041
13. Du Bois H, Heim TA, Lund AW. Tumor-draining lymph nodes: At the crossroads of metastasis and immunity. Sci Immunol. 2021 Sep 10;6(63):eabg3551. https://doi.org/10.1126/sciimmunol.abg3551
14. Prokhnevska N, Cardenas MA, Valanparambil RM, Sobierajska E, Barwick BG, Jansen C, et al. CD8+ T cell activation in cancer comprises an initial activation phase in lymph nodes followed by effector differentiation within the tumor. Immunity. 2023 Jan 10;56(1):107–124.e5. https://doi.org/10.1016/j.immuni.2022.12.002
15. Barber A. Costimulation of Effector CD8+ T Cells: Which Receptor is Optimal for Immunotherapy? MOJ Immunol 2014;1(2):42–44. https://doi.org/10.15406/moji.2014.01.00011

16. Kamphorst AO, Pillai RN, Yang S, Nasti TH, Akondy RS, Wieland A, et al. Proliferation of PD-1+ CD8 T cells in peripheral blood after PD-1-targeted therapy in lung cancer patients. Proc Natl Acad Sci USA. 2017 May 9;114(19):4993–4998. https://doi.org/10.1073/pnas.1705327114
17. Sade-Feldman M, Yizhak K, Bjorgaard SL, Ray JP, de Boer CG, Jenkins RW, et al. Defining T Cell States Associated with Response to Checkpoint Immunotherapy in Melanoma. Cell. 2018 Nov 1;175(4):998–1013.e20. https://doi.org/10.1016/j.cell.2018.10.038
18. Miller BC, Sen DR, Al Abosy R, Bi K, Virkud YV, LaFleur MW, et al. Subsets of exhausted CD8+ T cells differentially mediate tumor control and respond to checkpoint blockade. Nat Immunol. 2019 Mar;20(3):326–336. https://doi.org/10.1038/s41590-019-0312-6
19. Jansen CS, Prokhnevska N, Master VA, Sanda MG, Carlisle JW, Bilen MA, et al. An intra-tumoral niche maintains and differentiates stem-like CD8 T cells. Nature. 2019 Dec;576(7787):465–470. https://doi.org/10.1038/s41586-019-1836-5
20. Blessin NC, Spriestersbach P, Li W, Mandelkow T, Dum D, Simon R, et al. Prevalence of CD8+ cytotoxic lymphocytes in human neoplasms. Cell Oncol (Dordr). 2020 Jun;43(3):421–430. https://doi.org/10.1007/s13402-020-00496-7
21. Dammeijer F, van Gulijk M, Mulder EE, Lukkes M, Klaase L, van den Bosch T, et al. The PD-1/PD-L1-Checkpoint Restrains T cell Immunity in Tumor-Draining Lymph Nodes. Cancer Cell. 2020 Nov 9;38(5):685–700.e688. https://doi.org/10.1016/j.ccell.2020.09.001
22. Connolly KA, Kuchroo M, Venkat A, Khatun A, Wang J, William I, et al. A reservoir of stem-like CD8+ T cells in the tumor-draining lymph node preserves the ongoing antitumor immune response. Sci Immunol. 2021 Oct;6(64):eabg7836. https://doi.org/10.1126/sciimmunol.abg7836
23. Jin M, Frankel WL. Lymph Node Metastasis in Colorectal Cancer. Surg Oncol Clin N Am. 2018 Apr;27(2):401–412. https://doi.org/10.1016/j.soc.2017.11.011
24. Inamori K, Togashi Y, Fukuoka S, Akagi K, Ogasawara K, Irie T, et al. Importance of lymph node immune responses in MSI-H/dMMR colorectal cancer. JCI Insight. 2021 May 10;6(9):e137365. https://doi.org/10.1172/jci.insight.137365
25. Koukourakis MI, Giatromanolaki A. Tumor draining lymph nodes, immune response, and radiotherapy: Towards a revisal of therapeutic principles. Biochim Biophys Acta Rev Cancer. 2022 May;1877(3):188704. https://doi.org/10.1016/j.bbcan.2022.188704
26. Okamura K, Nagayama S, Tate T, Chan HT, Kiyotani K, Nakamura Y. Lymphocytes in tumor-draining lymph nodes co-cultured with autologous tumor cells for adoptive cell therapy. J Transl Med. 2022 May 23;20(1):241. https://doi.org/10.1186/s12967-022-03444-1
27. Li Q, Zeng H, Liu T, Wang P, Zhang R, Zhao B, et al. A dendritic cell vaccine for both vaccination and neoantigen-reactive T cell preparation for cancer immunotherapy in mice. Nat Commun. 2024 Nov 29;15(1):10419. https://doi.org/10.1038/s41467-024-54650-y
28. Du Y, Song T, Wu J, Gao XD, Ma G, Liu Y, et al. Engineering mannosylated pickering emulsions for the targeted delivery of multicomponent vaccines. Biomaterials. 2022 Jan;280:121313. https://doi.org/10.1016/j.biomaterials.2021.121313
29. Wang J, Wang Y, Qiao S, Mamuti M, An H, Wang H. In situ phase transitional polymeric vaccines for improved immunotherapy. Natl Sci Rev. 2022 Feb;9(2):nwab159. https://doi.org/10.1093/nsr/nwab159
30. Scheetz L, Park KS, Li Q, Lowenstein PR, Castro MG, Schwendeman A, et al. Engineering patient-specific cancer immunotherapies. Nat Biomed Eng. 2019 Oct;3(10):768–782. https://doi.org/10.1038/s41551-019-0436-x
31. Qin H, Zhao R, Qin Y, Zhu J, Chen L, Di C, et al. Development of a Cancer Vaccine Using In Vivo Click-Chemistry-Mediated Active Lymph Node Accumulation for Improved Immunotherapy. Adv Mater. 2021 May;33(20):e2006007. https://doi.org/10.1002/adma.202006007
32. Kuai R, Ochyl LJ, Bahjat KS, Schwendeman A, Moon JJ. Designer vaccine nanodiscs for personalized cancer immunotherapy. Nat Mater. 2017 Apr;16(4):489–496. https://doi.org/10.1038/nmat4822
33. Sahin U, Türeci Ö. Personalized vaccines for cancer immunotherapy. Science. 2018 Mar 23;359(6382):1355–1360. https://doi.org/10.1126/science.aar7112
34. Keskin DB, Anandappa AJ, Sun J, Tirosh I, Mathewson ND, Li S, et al. Neoantigen vaccine generates intratumoral T cell responses in phase Ib glioblastoma trial. Nature. 2019 Jan;565(7738):234–239. https://doi.org/10.1038/s41586-018-0792-9
35. Wang H, Mooney DJ. Biomaterial-assisted targeted modulation of immune cells in cancer treatment. Nat Mater. 2018 Sep;17(9):761–772. https://doi.org/10.1038/s41563-018-0147-9
36. Yu X, Dai Y, Zhao Y, Qi S, Liu L, Lu L, et al. Melittin-lipid nanoparticles target to lymph nodes and elicit a systemic anti-tumor immune response. Nat Commun. 2020 Feb 28;11(1):1110. https://doi.org/10.1038/s41467-020-14906-9

37. Zhou L, Zhao L, Wang M, Qi X, Zhang X, Song Q, et al. Dendritic Cell-Hitchhiking In Vivo for Vaccine Delivery to Lymph Nodes. Adv Sci (Weinh). 2024 Sep;11(33):e2402199. https://doi.org/10.1002/advs.202402199
38. Liu M, Feng Y, Lu Y, Huang R, Zhang Y, Zhao Y, et al. Lymph-targeted high-density lipoprotein-mimetic nanovaccine for multi-antigenic personalized cancer immunotherapy. Sci Adv. 2024 Mar 15;10(11):eadk2444. https://doi.org/10.1126/sciadv.adk2444
39. Dong H, Su H, Chen L, Liu K, Hu HM, Yang W, et al. Immunocompetence and mechanism of the DRibble-DCs vaccine for oral squamous cell carcinoma. Cancer Manag Res. 2018;10:493–501. https://doi.org/10.2147/CMAR.S155914
40. Zhang M, Hong JA, Kunst TF, Bond CD, Kenney CM, Warga CL, et al. Randomized phase II trial of a first-in-human cancer cell lysate vaccine in patients with thoracic malignancies. Transl Lung Cancer Res. 2021 Jul;10(7):3079–3092. https://doi.org/10.21037/tlcr-21-1
41. Tanyi JL, Bobisse S, Ophir E, Tuyaerts S, Roberti A, Genolet R, et al. Personalized cancer vaccine effectively mobilizes antitumor T cell immunity in ovarian cancer. Sci Transl Med. 2018 Apr 11;10(436):eaao5931. https://doi.org/10.1126/scitranslmed.aao5931
42. Hosseini R, Sarvnaz H, Arabpour M, Ramshe SM, Asef-Kabiri L, Yousefi H, et al. Cancer exosomes and natural killer cells dysfunction: biological roles, clinical significance and implications for immunotherapy. Mol Cancer. 2022 Jan 14;21(1):15. https://doi.org/10.1186/s12943-021-01492-7
43. Rao Q, Zuo B, Lu Z, Gao X, You A, Wu C, et al. Tumor-derived exosomes elicit tumor suppression in murine hepatocellular carcinoma models and humans in vitro. Hepatology. 2016 Aug;64(2):456–472. https://doi.org/10.1002/hep.28549
44. Xu J, Liu H, Wang T, Wen Z, Chen H, Yang Z, et al. CCR7 Mediated Mimetic Dendritic Cell Vaccine Homing in Lymph Node for Head and Neck Squamous Cell Carcinoma Therapy. Adv Sci (Weinh). 2023 Jun;10(17):e2207017. https://doi.org/10.1002/advs.202207017
45. Goswami S, Anandhan S, Raychaudhuri D, Sharma P. Myeloid cell-targeted therapies for solid tumours. Nat Rev Immunol. 2023 Feb;23(2):106–120. https://doi.org/10.1038/s41577-022-00737-w
46. Perez CR, De Palma M. Engineering dendritic cell vaccines to improve cancer immunotherapy. Nat Commun. 2019 Nov 27;10(1):5408. https://doi.org/10.1038/s41467-019-13368-y
47. Kvedaraite E, Ginhoux F. Human dendritic cells in cancer. Sci Immunol. 2022 Apr;7(70):eabm9409. https://doi.org/10.1126/sciimmunol.abm9409
48. Sprooten J, Vanmeerbeek I, Datsi A, Govaerts J, Naulaerts S, Laureano RS, et al. Lymph node and tumor-associated PD-L1+ macrophages antagonize dendritic cell vaccines by suppressing CD8+ T cells. Cell Rep Med. 2024 Jan 16;5(1):101377. https://doi.org/10.1016/j.xcrm.2023.101377
49. Wang R, Zhu T, Hou B, Huang X. An iPSC-derived exosome-pulsed dendritic cell vaccine boosts antitumor immunity in melanoma. Mol Ther. 2023 Aug 2;31(8):2376–2390. https://doi.org/10.1016/j.ymthe.2023.06.005
50. Ghasemi A, Martinez-Usatorre A, Li L, Hicham M, Guichard A, Marcone R, et al. Cytokine-armed dendritic cell progenitors for antigen-agnostic cancer immunotherapy. Nat Cancer. 2024 Feb;5(2):240–261. https://doi.org/10.1038/s43018-023-00668-y

Информация об авторах:
Франциянц Елена Михайловна – д.б.н., профессор, заместитель генерального директора по научной работе, ФГБУ «Национальный медицинский исследовательский центр онкологии» Министерства здравоохранения Российской Федерации, г. Ростов-на-Дону, Российская Федерация
ORCID: https://orcid.org/0000-0003-3618-6890, SPIN: 9427-9928, AuthorID: 462868, ResearcherID: Y-1491-2018, Scopus Author ID: 55890047700

Бандовкина Валерия Ахтямовна ✉ – д.б.н., ведущий научный сотрудник лаборатории изучения патогенеза злокачественных опухолей, ФГБУ «Национальный медицинский исследовательский центр онкологии» Министерства здравоохранения Российской Федерации, г. Ростов-на-Дону, Российская Федерация
ORCID: https://orcid.org/0000-0002-2302-8271, SPIN: 8806-2641, AuthorID: 696989, ResearcherID: AAG-8708-2019, Scopus Author ID: 57194276288

Моисеенко Татьяна Ивановна – д.м.н., профессор, главный научный сотрудник отдела опухолей репродуктивной системы, ФГБУ «Национальный медицинский исследовательский центр онкологии» Министерства здравоохранения Российской Федерации, г. Ростов-на-Дону, Российская Федерация
ORCID: https://orcid.org/0000-0003-4037-7649, SPIN: 6341-0549, AuthorID: 705829

Петрова Юлия Александровна – к.б.н., старший научный сотрудник лаборатории изучения патогенеза злокачественных опухолей, ФГБУ «Национальный медицинский исследовательский центр онкологии» Министерства здравоохранения Российской Федерации, г. Ростов-на-Дону, Российская Федерация
ORCID: https://orcid.org/0000-0002-2674-9832, SPIN: 2168-8737, AuthorID: 558241, ResearcherID: AAE-4168-2022, Scopus Author ID: 37026863400

Горошинская Ирина Александровна – д.б.н., профессор, старший научный сотрудник лаборатории изучения патогенеза злокачественных опухолей, ФГБУ «Национальный медицинский исследовательский центр онкологии» Министерства здравоохранения Российской Федерации, г. Ростов-на-Дону, Российская Федерация
ORCID: https://orcid.org/0000-0001-6265-8500, SPIN: 9070-4855, Author ID: 79968, ResearcherID: Y-2277-2018, Scopus Author ID: 6602191458

Жукова Галина Витальевна – д.б.н., старший научный сотрудник лаборатории изучения патогенеза злокачественных опухолей, ФГБУ «Национальный медицинский исследовательский центр онкологии» Министерства здравоохранения Российской Федерации, г. Ростов-на-Дону, Российская Федерация
ORCID: https://orcid.org/0000-0001-8832-8219, SPIN: 1887-7415, Author ID: 564827, ResearchID: Y-4243-2016, Scopus Author ID: 7005456284

Трепитаки Лидия Константиновна – к.б.н., научный сотрудник лаборатории изучения патогенеза злокачественных опухолей, ФГБУ «Национальный медицинский исследовательский центр онкологии» Министерства здравоохранения Российской Федерации, г. Ростов-на-Дону, Российская Федерация
ORCID: http://orcid.org/0000-0002-9749-2747, SPIN: 2052-1248, AuthorID: 734359, ResearcherID: AAG-9218-2019, Scopus Author ID: 55357624700

Сурикова Екатерина Игоревна – к.б.н., старший научный сотрудник лаборатории изучения патогенеза злокачественных опухолей, ФГБУ «Национальный медицинский исследовательский центр онкологии» Министерства здравоохранения Российской Федерации, г. Ростов-на-Дону, Российская Федерация
ORCID: https://orcid.org/0000-0002-4318-7587, SPIN: 2401-4115, AuthorID: 301537, ResearcherID: AAG-8748-2019, Scopus Author ID: 6507092816

Вклад авторов:
Франциянц Е. М. – научное руководство, написание исходного текста;
Бандовкина В. А. – доработка текста, итоговые выводы;
Моисеенко Т. И. – концепция исследования, доработка текста;
Петрова Ю. А. – концепция исследования, доработка текста;
Горошинская И. А. – концепция исследования, доработка текста;
Жукова Г. В. – концепция исследования, доработка текста;
Трепитаки Л. К. – концепция исследования, доработка текста;
Сурикова Е. И. – доработка текста, итоговые выводы.

Южно-Российский онкологический журнал. 2025. Т. 6, № 3. С. 77-78
https://elibrary.ru/nwhfvc

ЮБИЛЕЙ

К 70-летию Франциянц Елены Михайловны



23 сентября 2025 г. отмечает свой 70-летний юбилей Елена Михайловна Франциянц – доктор биологических наук, профессор, заместитель генерального директора по научной работе ФГБУ «Национальный медицинский исследовательский центр онкологии» Министерства здравоохранения Российской Федерации, Заслуженный работник здравоохранения Российской Федерации.

Елена Михайловна – выдающийся ученый-патофизиолог и биохимик, чей вклад в изучение фундаментальных механизмов развития опухолевых заболеваний трудно переоценить. Родившись в Таганроге в семье педагогов, она уже в юности определила свой путь, посвятив себя науке. После окончания биолого-почвенного факультета Ростовского государственного университета в 1978 г., Елена Михайловна начала свой профессиональный путь в Центральной научно-исследовательской лаборатории Ростовского государственного медицинского университета, а затем, в 1985 г., перешла в Ростовский научно-исследовательский онкологический институт. Здесь она прошла путь от старшего научного сотрудника, руководителя биохимической лаборатории (1990–2000 гг.) и лаборатории изучения патогенеза злокачественных опухолей (2014–2017 гг.) и, впоследствии, до заместителя генерального директора по науке (2017 г. – по настоящее время).

Научные интересы Елены Михайловны сосредоточены на исследовании патогенеза опухолевой болезни, включая изучение активности антиокислительных систем при канцерогенезе и росте опухолей. Ее работы раскрыли новые аспекты перестройки метаболизма организма, приводящие к возникновению и росту экспериментальных опухолей. На основе этих исследований в клиническую практику был внедрен комплекс биохимических показателей для прогнозирования течения злокачественного процесса и оценки эффективности противоопухолевого лечения, а также разработана серия биохимических методик, позволяющих индивидуализировать специфическое противоопухолевое лечение. Существенный вклад Елена Михайловна внесла в понимание роли гормонального дисбаланса и медиаторных нарушений в развитии злокачественных процессов.

В настоящее время, являясь заместителем генерального директора по науке ФГБУ «Национальный медицинский исследовательский центр онкологии» Министерства здравоохранения Российской Федерации, она руководит исследованиями по изучению митохондриальной дисфункции при росте злокачественных опухолей, а также экспериментальными разработками таргетных препаратов и дендритноклеточных вакцин.

Результаты многолетней плодотворной работы Елены Михайловны нашли отражение в более чем 1000 научных публикациях, 205 патентов на изобретения и 8 монографий, среди которых особое место занимают монографии «Перекисное окисление липидов в патогенезе опухолевой болезни» (1995), «Комплексное лечение первичных злокачественных глиальных опухолей больших полушарий» (2014), «Цитологическая, морфологическая и иммуногистохимическая диагностика опухолей центральной нервной системы» (2015), «Патогенетические аспекты метастатического поражения печени (экспериментальное исследование)» (2022) и «Нейроэндокринные и метаболические аспекты патогенеза меланомы (экспериментально-клиническое исследование)» (2023).

За 40 лет работы в Национальном медицинском исследовательском центре онкологии Елена Михайловна стала ведущим ученым центра в области фундаментальных исследований. Она является консультантом практических и теоретических научных работ, руководителем 7 кандидатских и 7 докторских диссертаций, заместителем председателя Ученого совета и членом диссертационного совета

ФГБУ «Национальный медицинский исследовательский центр онкологии» Министерства здравоохранения Российской Федерации.

Профессор Франциянц Елена Михайловна – талантливый и увлеченный ученый, обладающий глубокими знаниями, эрудицией и аналитическим мышлением. Ее отличают не только профессиональные качества, но и душевная теплота, красота и умение сочетать научную деятельность с радостями семейной жизни.

Коллектив Национального медицинского исследовательского центра онкологии и редакция журнала «Южно-Российский онкологический журнал» от всей души поздравляют Елену Михайловну с юбилеем! Желаем Вам крепкого здоровья, благополучия, новых научных свершений и неиссякаемой энергии для достижения поставленных целей! Пусть Ваши исследования и разработки принесут огромную пользу обществу и заслуженное признание! Вы по праву снискали авторитет и уважение среди коллег и учеников!

Южно-Российский онкологический журнал. 2025. Т. 6, № 3. С. 79-80
https://elibrary.ru/nwhfvc

ЮБИЛЕЙ

К 55-летию Кита Олега Ивановича

31 августа 2025 г. научное сообщество и коллеги сердечно поздравляют с 55-летним юбилеем Олега Ивановича Кита, академика РАН, доктора медицинских наук, профессора, генерального директора ФГБУ «Национальный медицинский исследовательский центр онкологии» Министерства здравоохранения Российской Федерации.

Кит Олег Иванович – выдающийся ученый-онколог, признанный лидер в сфере организации здравоохранения и высшего медицинского образования. Его 30-летняя научно-практическая деятельность в Национальном медицинском исследовательском центре онкологии отражена в более 1000 публикаций, в том числе 21 монография, 15 учебных пособий и 236 патентов на изобретения РФ.

Олег Иванович является главным редактором научно-практического журнала «Южно-Российский онкологический журнал», который рецензируется ВАК и входит в состав научных редакционных коллегий авторитетных российский журналов: «Вопросы онкологии», «Российский онкологический журнал», «Онкология. Журнал им. П. А. Герцена», «Вопросы гематологии/онкологии и иммунопатологии в педиатрии», «Биомедицина», «Наука Юга России» и «Cardiometry».

Под руководством Олега Ивановича за 15-летний период сформирована авторитетная научная школа в области онкологии и онкохирургии, ориентированная на разработку и внедрение инновационных хирургических подходов и методов лечения, основанных на углубленном изучении молекулярно-генетических, патогенетических и иммунологических механизмов злокачественных новообразований. Он является инициатором внедрения органосохранных, реконструктивных и малоинвазивных операций, а также усовершенствования хирургических приемов, направленных на профилактику послеоперационных осложнений.

Кит О. И. внес существенный вклад в создание современной инфраструктуры для онкологических исследований, включая организацию единого патологоанатомического центра и создание комплексного депозитария опухолевых образцов и выделенных из них ДНК и РНК, что позволило развернуть масштабные генетические исследования. Под его руководством ведутся исследования по молекулярному профилированию нейроэндокринных опухолей поджелудочной железы, выявлению прогностических маркеров кардиотоксичности, определению молекулярно-генетических предикторов течения глиальных опухолей, а также доклинические испытания новых противоопухолевых веществ.

За разработку и внедрение междисциплинарной стратегии в лечении колоректального рака в 2016 г. Киту О. И. присуждена премия Правительства Российской Федерации в области науки и техники и присвоено звание «Лауреат премии Правительства Российской Федерации в области науки и техники».

Олег Иванович, как главный внештатный специалист-онколог Министерства здравоохранения Российской Федерации в Южном федеральном округе большое внимание уделяет повышению профессионального уровня врачей. За развитие онкологической службы и повышение качества онкологической помощи в Южном федеральном округе в 2020 г. он был награжден медалью имени Н. Н. Трапезникова «За вклад в развитие онкологической службы».

С 2015 г. Кит О. И. является заведующим кафедрой онкологии ФГБОУ ВО «Ростовский государственный медицинский университет» Министерства здравоохранения Российской Федерации.

Кит О. И. – председатель Ученого совета и Совета по защите докторских и кандидатских диссертаций на базе ФГБУ «Национальный медицинский исследовательский центр онкологии» Министерства здравоохранения Российской Федерации. Под его руководством успешно защищены 21 докторская и 23 кандидатские диссертации.

Масштабная работа Кита О. И. в сфере образования, науки, практической медицины, организационной и общественной деятельности отмечена многочисленными государственными, ведомственными и общественными наградами, в их числе: нагрудный знак «Отличник здравоохранения», медаль ордена «За заслуги перед Отечеством» II степени, медаль «За заслуги перед отечественным здравоохранением», Медаль Ордена «За заслуги перед Ростовской областью», Благодарственное письмо Президента Российской Федерации.

Его высокий профессионализм, чувство долга, внимательное и доброжелательное отношение к людям снискали авторитет и уважение среди научной общественности, коллег, учеников и пациентов.

Коллектив Национального медицинского исследовательского центра онкологии и редакция журнала «Южно-Российский онкологический журнал» от всей души поздравляет Олега Ивановича с юбилеем!

Желаем Вам крепкого здоровья, благополучия, неиссякаемой энергии, новых научных свершений и дальнейших успехов в Вашей ответственной и многогранной деятельности! Пусть Ваши знания и опыт и впредь служат развитию отечественной науки и здравоохранения.

ФГБУ "НМИЦ ОНКОЛОГИИ"
МИНЗДРАВА РОССИИ

Южно-Российский онкологический журнал

РЕЦЕНЗИРУЕМЫЙ НАУЧНО-ПРАКТИЧЕСКИЙ

South Russian Journal of Cancer

PEER-REVIEWED SCIENTIFIC AND PRACTICAL

www.cancersp.com